

ԵՐԵՎԱՆԻ ՄԽԻԹԱՐ ՀԵՐԱՑՈՒ ԱՆՎԱՆ ՊԵՏԱԿԱՆ ԲԺՇԿԱԿԱՆ ՀԱՄԱԼՍԱՐԱՆ

ԴԱԲԱՂՅԱՆ ՎԱՐԴԱՆ ՌԱԶՄԻԿԻ

ՄԻԶԱՊԱՐԿԻ ՈՒՌՈՒՑՔՆԵՐԻ ՀԱՅՏՆԱԲԵՐՈՒՄԸ ԵՎ ՏԱՐԲԵՐԱԿԻՉ  
ԱԽՏՈՐՈՇՈՒՄԸ ՀՅՈՒՍՎԱԾԱԲԱՆԱԿԱՆ ԵՎ ԲԶԶԱԳԵՆԵՏԻԿ  
ՀԵՏԱԶՈՏՈՒԹՅՈՒՆՆԵՐԻ ՀԱՄԵՄԱՏԱԿԱՆ ԿԻՐԱՌՄԱՄԲ

ԺԴ.00.09 «Ախտաբանական անատոմիա և դատական բժշկություն»  
մասնագիտությամբ բժշկական գիտությունների թեկնածուի  
գիտական աստիճանի հայցման ատենախոսության

ՍԵՂՄԱԳԻՐ

ԵՐԵՎԱՆ 2016

---

ЕРЕВАНСКИЙ ГОСУДАРСТВЕННЫЙ МЕДИЦИНСКИЙ УНИВЕРСИТЕТ ИМЕНИ  
МХИТАРА ГЕРАЦИ

ДАБАГЯН ВАРДАН РАЗМИКОВИЧ

ВЫЯВЛЕНИЕ ОПУХОЛЕЙ МОЧЕВОГО ПУЗЫРЯ И ДИФФЕРЕНЦИАЛЬНАЯ  
ДИАГНОСТИКА СО СРАВНИТЕЛЬНЫМ ПРИМЕНЕНИЕМ ГИСТОЛОГИЧЕСКОГО  
И ЦИТОГЕНЕТИЧЕСКОГО МЕТОДОВ ИССЛЕДОВАНИЯ

АВТОРЕФЕРАТ

диссертации на соискание ученой степени кандидата медицинских наук по  
специальности 14.00.09 - «Патологическая анатомия и судебная медицина»

ЕРЕВАН 2016

Ատենախոսության թեման հաստատվել է Երևանի Ս. Հերացու անվան պետական  
բժշկական համալսարանում

Գիտական ղեկավար՝ Բ.Գ.Պ., պրոֆեսոր Ն. Գ. Խոստիկյան  
Պաշտոնական ընդդիմախոսներ՝ ՀՀ գիտությունների վաստակավոր գործիչ,  
Բ.Գ.Պ., պրոֆեսոր Լ. Ն. Մկրտչյան  
Կ.Գ.Պ., պրոֆեսոր Թ. Ֆ. Սարգսյան  
Առաջատար կազմակերպություն՝ «Շենգավիթ» ԲԿ

Ատենախոսության պաշտպանությունը կայանալու է 2016 թվականի դեկտեմբերի  
15-ին Ժ.15<sup>00</sup>-ին Երևանի Մխիթար Հերացու անվան պետական բժշկական  
համալսարանում գործող ՀՀ ԲՈՀ-ի 026 «Տեսական բժշկություն» մասնագիտական  
խորհրդի նիստում (հասցե՝ 0025, ք.Երևան, Կորյունի 2):

Ատենախոսությանը կարելի է ծանոթանալ Երևանի Մխիթար Հերացու անվան  
պետական բժշկական համալսարանի գրադարանում:

Մեղմագիրն առաքված է 2016 թ. նոյեմբերի 15-ին

Մասնագիտական խորհրդի  
գիտական քարտուղար՝ Կ.Գ.Պ., պրոֆ. Ա.Ս. Տեր-Մարկոսյան

Тема диссертации утверждена в Ереванском государственном медицинском  
университете имени Мхитара Гераци

Научный руководитель: д.м.н., профессор Н.Г. Хостикиан  
Официальные оппоненты: Заслуженный деятель науки РА,  
д.м.н., профессор Л.Н. Мкртчян  
д.б.н., профессор Т.Ф. Саркисян  
Ведущая организация: "Шенгавит" МЦ

Защита состоится 15-ого декабря 2016 года, в 15<sup>00</sup> на заседании  
специализированного совета ВАК РА 026 «Теоретическая медицина» при  
Ереванском государственном медицинском университете имени Мхитара Гераци  
(адрес: 0025, г. Ереван, ул. Корюна 2)

С диссертацией можно ознакомиться в библиотеке Ереванского государственного  
медицинского университета.

Автореферат разослан 15-ого ноября 2016г.

Ученый секретарь  
специализированного совета д.б.н., профессор А.С. Тер-Маркосян

**Թեմայի արդիականությունը**

Ներկայումս չարորակ նորագոյացությունների կարևորագույն բնորոշիչներից է հանդիսանում ոչ միայն հիվանդության շրջանը և ուռուցքի մորֆոլոգիական տարատեսակը, այլ նաև գենետիկական նկարագիրը: Ժամանակակից բջջագենետիկ մեթոդների կիրառումը օնկոմորֆոլոգիայում հնարավորություն են տալիս ուսումնասիրել և հայտնաբերել այս շեղումները, ինչի շնորհիվ հնարավոր է դառնում կատարել ուռուցքների վաղ ախտորոշում, հիվանդության ընթացքի կանխորոշում և բուժման նոր մեթոդների մշակում: Վերջին տարիներին կանցերոզներում մեծ հետաքրքրություն է առաջացրել HER2 գենը: Ըստ գրականության տվյալների կրծքագեղձի ինվազիվ քաղցկեղով հիվանդների 20-30%-ի մոտ հայտնաբերվում է HER2 գենի ամպլիֆիկացիա և համանուն ռեցեպտորի հիպերէքսպրեսիա, ինչը ասոցացվում է հիվանդության ագրեսիվ ընթացքի և վատ պրոգնոզի հետ [Shenda Gu, 2016]: HER2 գենի ամպլիֆիկացիա և համանուն ռեցեպտորի հիպերէքսպրեսիա հայտնաբերվել է նաև այլ ուռուցքներում, մասնավորապես՝ ստամոքսի, կերակրափողի, ձվարանի և էնդոմետրիումի քաղցկեղի դեպքերում: Սակայն այս տեղակայման ուռուցքներում HER2 գենի ամպլիֆիկացիան հանդիպում է շատ ավելի հազվադեպ, քան կրծքագեղձի քաղցկեղի դեպքում: Արդի գրականությունում միզապարկի քաղցկեղի ժամանակ HER2 գենի ամպլիֆիկացիայի վերաբերյալ տվյալները հակասական են և տատանվում են 0-ից մինչև 32%-ի սահմաններում [Nida I., Naveed I., 2014]: Քիչ է ուսումնասիրված HER2 գենի դերը միզապարկի փոփոխականբջջային քաղցկեղի պաթոզներում: Չկա համալիր համեմատական վերլուծություն HER2 գենի կարգավիճակի և միզապարկի փոփոխականբջջային քաղցկեղի տարբերակման աստիճանի, ինվազիվ աճի, մետաստատիկ տարածման միջև: Մինչդեռ միզապարկի քաղցկեղը նորագոյացությունների մեջ հաճախակի հանդիպող պաթոլոգիաներից մեկն է և աշխարհում ուռուցքային հիվանդությունների մեջ այն զբաղեցնում է 9-րդ տեղը, իսկ Հայաստանի Հանրապետությունում 6-րդ տեղը: Ամեն տարի աշխարհում ախտորոշվում է միզապարկի քաղցկեղի ավելի քան 330.000 նոր դեպք, ՀՀ-ում տարեկան ախտորոշվում է մոտ 400 նոր դեպք: Միզապարկի քաղցկեղով հիվանդացությունը ՀՀ-ում, ինչպես նաև ամբողջ աշխարհում ունի աճման միտում [վիճակագրական տարեգիրք 2016]: Գրականությունում առկա տվյալները վկայում են հիվանդության վաղ ախտորոշման դժվարության մասին: Հիվանդությունը վաղ շրջանում ախտորոշվում է միայն հիվանդների 45%-ի մոտ, քաղցկեղ in situ-ի փուլում հիվանդությունը ախտորոշվում է ընդամենը 1-ից 3% դեպքերում, իսկ

միզապարկի ինվազիվ քաղցկեղով առաջին անգամ բժշկին դիմած հիվանդների 50%-ի մոտ արդեն իսկ հայտնաբերվում են մետաստատիկ ախտահարումներ [Григорьев Е.Г., Фролова И.Г., 2013]:

Միզապարկի քաղցկեղի տարածվածությունը, հիվանդացության աճի միտումը, և հիվանդության վաղ ախտորոշման դժվարությունները վկայում են խնդրի արդիականության մասին, ստիպելով մտածել ախտորոշիչ և պրոգնոստիկ նոր գործոնների հայտնաբերման ուղղությամբ:

### **Հետազոտության նպատակը և խնդիրները**

Տվյալ աշխատանքի նպատակն է հետազոտել միզապարկի փոփոխական-բջջային քաղցկեղով հիվանդների մոտ ուռուցքային բջիջներում HER2 գենի կարգավիճակը, տարբերակման և ինվազիայի տարբեր աստիճաններ ունեցող քաղցկեղների ժամանակ որոշել HER2 գենի ամպլիֆիկացիայի առկայությունը և ուժգնությունը ինչպես նաև պարզաբանել HER2 գենի նշանակությունը միզապարկի փոփոխականբջջային քաղցկեղի տարբերակման աստիճանի, ինվազիվ աճի և մետաստատիկ տարածման գործընթացներում:

Այս նպատակից ելնելով մեր կողմից առաջադրվել են ստորև թվարկված խնդիրները:

1. Դասակարգել միզապարկի նորագոյացությունները ըստ հյուսվածաբանական տեսակի, տարբերակման աստիճանի, ինվազիայի խորության և մետաստազների առկայության՝ հիմք ընդունելով չարորակ նորագոյացությունների միջազգային դասակարգիչները:
2. Մշակել քրոմոգենային in situ հիբրիդացման մեթոդով հետազոտությունների անցկացումը միզապարկից ստացված հյուսվածքային նյութի վրա:
3. Որոշել HER2 գենի կարգավիճակը միզապարկի փոփոխականբջջային քաղցկեղի տարբեր խմբերում՝ հետազոտության բջջագենետիկ մեթոդի կիրառմամբ:
4. Կատարել համեմատական վերլուծություն հետազոտության բջջագենետիկ և հյուսվածաբանական մեթոդների միջև:

### **Աշխատանքի գիտական նորույթը**

Հայաստանի Հանրապետությունում 2009թ-ին մեր կողմից առաջին անգամ մշակվեց և կիրառվեց քրոմոգենային in situ հիբրիդացման (CISH) մեթոդով հետազոտությունների անցկացումը միզապարկից ստացված հյուսվածքային նյութի վրա: Մեր կողմից ստեղծվել է նյութատեխնիկական բազա և մշակվել է հետազոտության արձանագրություն (պրոտոկոլ), ինչը հնարավորություն է տալիս CISH մեթոդով կատարել հետազոտություններ պարաֆինային բլոկներից ստացված 4-5մկմ հաստությամբ հատույթների վրա, հետազոտության համար օգտագործելով միզապարկից ստացված հյուսվածքային նյութ: Ժամանակակից օնկոմորֆոլոգիայում HER2 գենի կարգավիճակը որոշվում է հիմնականում կրծքագեղձի քաղցկեղի ընթացքի կանխորոշման և բուժման ճիշտ

մարտավարության ընտրության նպատակով, իսկ միզապարկի փոփոխական-բջջային քաղցկեղի պաթոգենեզում այս գենի նշանակության մասին տվյալները հակասական են: Այս հետազոտության ժամանակ որոշվել է HER2 գենի կարգավիճակը միզապարկի փոփոխականբջջային քաղցկեղի ժամանակ և պարզաբանվել է դրա նշանակությունը քաղցկեղի տարբերակման աստիճանի, ինվազիայի և մետաստատիկ տարածման գործընթացներում:

### **Աշխատանքի գործնական նշանակությունը**

Այս աշխատանքում ցույց է տրված միզապարկի փոփոխականբջջային քաղցկեղի ժամանակ HER2 գենի ամպլիֆիկացիայի ազդեցությունը ուռուցքի տարբերակման աստիճանի, ինվազիվ աճի և մետաստատիկ տարածման գործընթացների վրա, ուստի միզապարկի փոփոխականբջջային քաղցկեղի դեպքում HER2 գենի կարգավիճակի որոշումը կարող է հանդիսանալ պրոգնոստիկ գործոն, ինչպես նաև միզապարկի ոչ ինվազիվ նեոպլազիաներում այս գենի ամպլիֆիկացիայի հայտնաբերումը կարող է վկայել ուռուցքի չարորակ պոտենցիալի մասին:

HER2 գենի անպլիֆիկացիայի հայտնաբերումը կրծքագեղձի քաղցկեղով հիվանդների մոտ ցուցում է հանդիսանում HER2 ռեցեպտորի հանդեպ թիրախային քիմիոթերապևտիկ դեղամիջոցի նշանակման համար: Վերջինս իրենից ներկայացնում է HER2 ռեցեպտորի հանդեպ մոնոկլոնալ հակամարմին և կապվելով այս ռեցեպտորների հետ ուռուցքային բջիջների վրա թողնում է ցիտոտոքսիկ ազդեցություն [Sandoo A., Kitas G. 2015]:

Հաշվի առնելով այս հանգամանքը միզապարկի քաղցկեղով հիվանդների մոտ HER2 գենի կարգավիճակի և նշանակության որոշումը թույլ կտա կատարել քայլեր հիվանդության առավել արդյունավետ բուժման մարտավարության մշակման ուղղությամբ (տարգետային քիմիոթերապիա):

### **Աշխատանքի նախնական քննարկումները**

Աշխատանքի հիմնական դրույթները ներկայացվել են ԵՊԲՀ հաշվետու գիտաժողովում (Երևան, 2013թ.), ախտաբանական անատոմիայի և կլինիկական մորֆոլոգիայի ամբիոնի նիստում (2016թ.), ԵՊԲՀ գիտակոորդինացիոն խորհրդի նիստում (2016թ.):

### **Աշխատանքի ծավալը և կառուցվածքը**

Ատենախոսությունը կազմված է համակարգչային տեքստի 117 էջից՝ բաղկացած ներածությունից, երեք գլուխներից (գրականության տեսություն, հետազոտության նյութը և մեթոդները, սեփական հետազոտության արդյուքները և դրանց քննարկումը), ամփոփումից, եզրակացություններից, գործնական առաջարկություններից, օգտագործված գրականության ցանկից, որը ներառել է

121 սկզբնաղբյուր: Աշխատանքում ներկայացված է 39 նկար, 24 աղյուսակ, և 5 գրաֆիկական պատկեր:

### **Հրապարակումներ**

Ատենախոսության թեմայով հրապարակվել է 7 գիտական հոդվածներ հայրենական գիտաբժշկական պարբերականներում:

### **Հետազոտության նյութը և մեթոդները**

Աշխատանքը կատարվել է ԵՊԲՀ-ի ախտաբանական անատոմիայի և կլինիկական մորֆոլոգիայի ամբիոնի կլինիկական բազա հանդիսացող «Արմենիա» ՀԲԿ-ի ընդհանուր ախտաբանության բաժանմունքում:

Մեր կողմից հետազոտվել է "Արմենիա" ՀԲԿ-ի ուրոլոգիական բաժանմունքում միզապարկի նորագոյացության կապակցությամբ վիրահատական բուժման ենթարկված 83 հիվանդների վիրահատական նյութը (այդ թվում 76 տղամարդ, 7 կին): Հետազոտված 83 հիվանդներից 52-ը միզապարկի նորագոյացության կապակցությամբ ենթարկվել են տրանսուրետրալ ռեզեկցիայի, իսկ 31 հիվանդների կատարվել է արմատական վիրահատության (30 դեպքերում ցիստապրոստատեկտոմիա, 1 դեպքում ցիստեկտոմիա):

Ցիստապրոստատեկտոմիայի դեպքում վիրահատական նյութը հատվել է ամերիկացի պաթոլոգ William Westra-ի առաջարկած մեթոդով [Westra W.H., 2003]: Հետազոտության համար վերցրվել են կտորներ միզապարկի նեոպլաստիկ ախտահարված հատվածից՝ միզապարկի բոլոր շերտերի ընդգրկումով, շագանակագեղձի սկզբնական հատվածից՝ պրոստատիկ ուրոթելի պարտադիր ընդգրկումով, և հեռացված բոլոր ավշային հանգույցները՝ նախորոք չափելով և համարակալելով դրանք: Ուռուցքի տրանսուրետրալ ռեզեկցիայի դեպքում հետազոտության է վերցրվել ռեզեկցված կտորները: Հետազոտման նյութը ֆիքսվել է 10%-անոց չեզոք բուֆերային ֆորմալինում, 24 ժամվա ընթացքում: Այնուհետև ստանդարտ եղանակով պատրաստվել է պարաֆինային բլոկներ, որոնցից ստացված հատույթները հետազոտվել են հյուսվածաբանական և բջջագենետիկ մեթոդներով: Հյուսվածաբանական պրեպարատները ներկվել են հեմատոքսիլին էոզինով՝ որոշվել է միզապարկի նորագոյացության հյուսվածաբանական տեսակը, գնահատվել է ուռուցքի տարբերակման աստիճանը, ինվազիայի խորությունը, ավշային հանգույցներում մետաստազների առկայությունը և ուռուցքային հյուսվածքում առաջացած երկրորդային փոփոխությունները՝ մասնավորապես բորբոքման և նեկրոզի առկայությունը:

Բջջագենետիկ հետազոտությունը կատարվել է քրոմոզենային *in situ* հիբրիդացման մեթոդով՝ որոշվել է միզապարկի քաղցկեղում HER2 գենի կարգավիճակը և ամպլիֆիկացիայի ուժգնությունը:

Հետազոտության բջջագենետիկ և հյուսվածաբանական մեթոդներով ստացված արդյունքները ենթարկվել են համեմատական վերլուծության: Վիճակագրական վերլուծությունը կատարվել է համապատասխան մեթոդներով, SPSS 16.0, Microsoft Excel 2007, և GraphPad Prism 5 համակարգչային ծրագրերի միջոցով: Որոշվել է Պիրսոնի համապատասխանության գործակիցը, այն դեպքերում, երբ

հնարավոր չի եղել օգտվել Պիրսոնի համապատասխանության գործակցից կիրառվել է Ֆիշերի ճշգրիտ հավանականությունը: HER2 գենի ամպլիֆիկացիայի ազդեցությունը ուռուցքի մետաստատիկ տարածման վրա գնահատելու նպատակով որոշվել է նաև շանսերի հարաբերակցությունը (Odds ratio): Վիճակագրական վերլուծության արդյունքները գնահատվել են որպես վիճակագրորեն հավաստի, երբ  $p$  հավաստիության գործակցի արժեքը փոքր է եղել 0.05-ից և արդյունքների վստահելիության սահմանները «1» չեն պարունակել:

**Մեփական հետազոտության արդյունքները և դրանց քննարկումը**

Հյուսվածաբանական մեթոդի կիրառմամբ որոշվել է միզապարկի նորագոյացության հյուսվածաբանական տեսակը: Հետազոտված 83 դեպքերից 1 դեպքում (1.2%) հայտնաբերվել է միզապարկի ադենոկարցինոմա, 2 դեպքում (2,4%) միզապարկի տափակբջջային քաղցկեղ, իսկ մնացած 80 դեպքերում (96,4%) հայտնաբերվել է միզապարկի փոփոխականբջջային քաղցկեղ:

Հիմք ընդունելով չարորակ նորագոյացությունների միջազգային TNM դասակարգումը միզապարկի քաղցկեղի դեպքերը բաժանվել են 7 խմբերի (աղ.1).

Ta- պապիլյար ոչ ինվազիվ քաղցկեղ՝ բազալ թաղանթը պահպանված է (նկ.1),

Tis- քաղցկեղ in situ՝ հարթ, ոչ ինվազիվ քաղցկեղ

T1- ուռուցքը ինվազիայի է ենթարկում ենթալորձային շերտը (նկ.2),

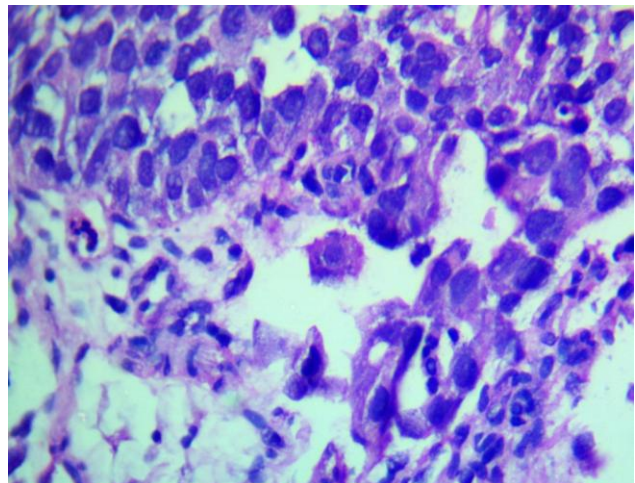
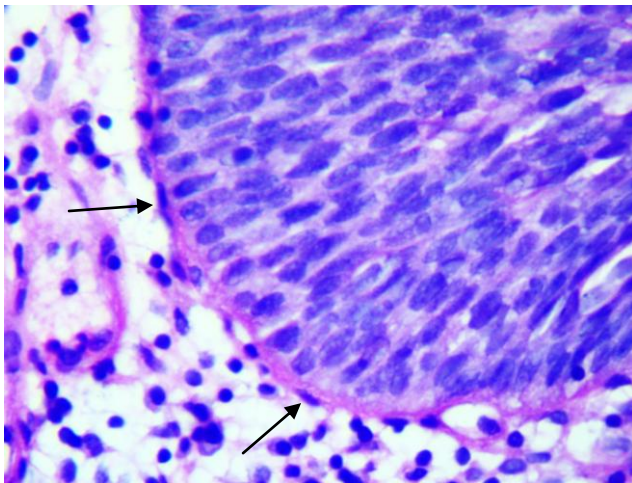
T2a- ուռուցքը ինվազիայի է ենթարկում ներքին մկանային շերտը (նկ.3),

T2b- ուռուցքը ինվազիայի է ենթարկում արտաքին մկանային շերտը,

T3a- ուռուցքը ինվազիայի է ենթարկում շուրջմիզապարկային ճարպաբջջանքը՝ հաստատված միկրոսկոպիկ ուսումնասիրությամբ (նկ.4),

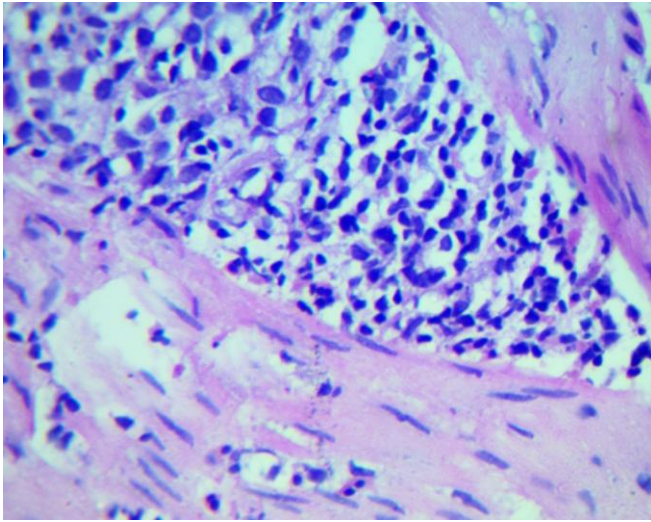
T3b- ուռուցքը ինվազիայի է ենթարկում շուրջմիզապարկային ճարպաբջջանքը՝ հաստատված մակրոսկոպիկ ուսումնասիրությամբ,

T4- ուռուցքը ինվազիայի է ենթարկում հարակից օրգանները՝ շագանակագեղձը:

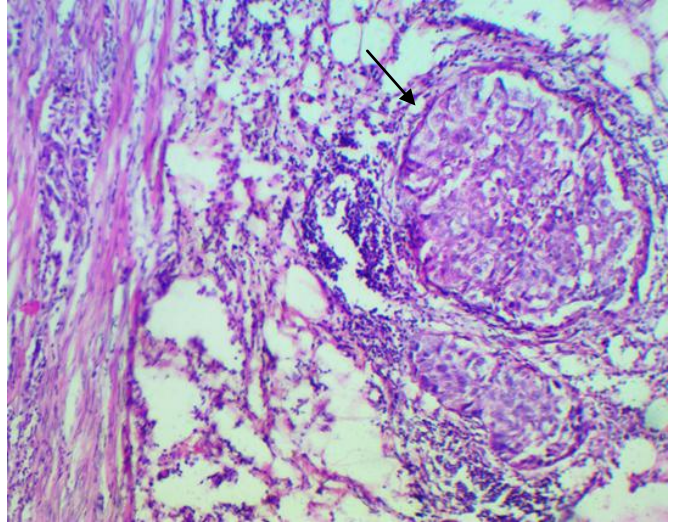


Նկ.1 (ՀԷ), Ta, միզապարկի ոչ ինվազիվ քաղցկեղ՝ բազալ թաղանթը պահպանված է, ցուցադրված է սլաքով, խոշորացրած 400 X:

Նկ.2 (ՀԷ), T1, միզապարկի քաղցկեղի ինվազիա ենթալորձային շերտ՝ ձախից բազալ թաղանթը պահպանված է, աջից բացակայում է և առկա է ուռուցքային բջիջների ինվազիա, x400:



Նկ.3 (ՀԷ), Միզապարկի փոփոխականբջջային քաղցկեղի ինվազիա դեպի մկանային շերտ, X400:



Նկ.4 (ՀԷ), Միզապարկի քաղցկեղի ինվազիա դեպի շուրջմիզապարկային ճարպաբջջանք սլաք, X 200:

Աղուայակ 1

*Միզապարկի քաղցկեղի դասակարգումը ըստ ուռուցքի ինվազիվ աճի*

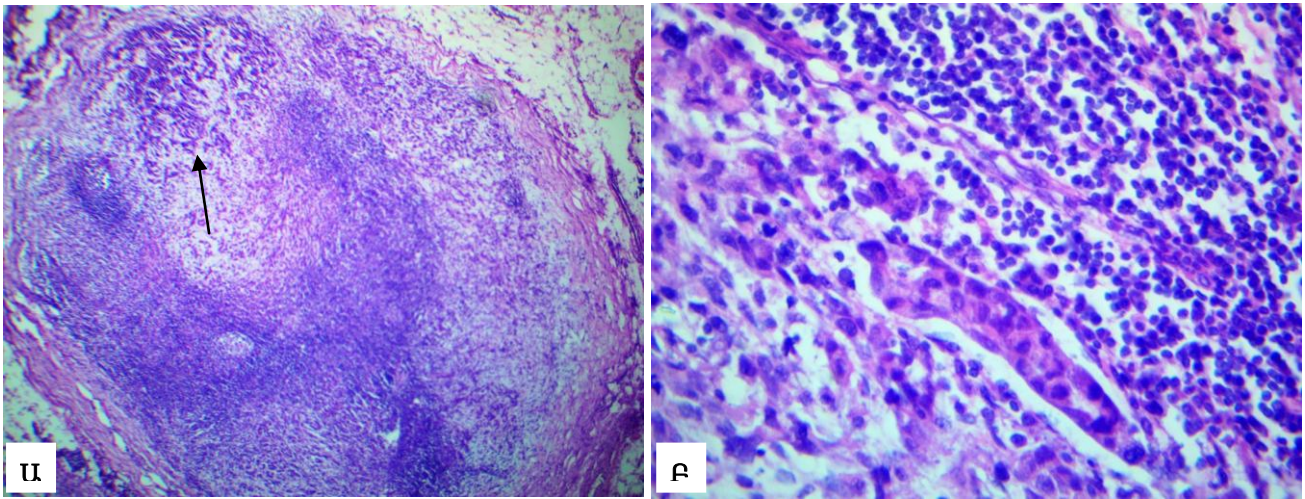
	ինվազիայի աստիճան							
	Ta	Tis	T1	T2a	T2b	T3a	T3b	T4
դեպքերի քանակ (%)	36 (43.4%)	0	19 (22.9%)	11 (13.3%)	10 (12.1%)	2 (2.4%)	2 (2.4%)	3 (3.6%)

Միզապարկի քաղցկեղի արմատական վիրահատության (ցիստարոստատո-էկտոմիա և ցիստէկտոմիա) ժամանակ հեռացված ավշային հանգույցները նախապես չափվել և բաժանվել են երեք խմբերի: Առաջին խմբում ընդգրկվել են մինչև 2սմ չափսերի ավշային հանգույցները, երկրորդ խմբում 2-ից 5սմ ավշային հանգույցները, իսկ երրորդ խմբում ընդգրկվել են 5սմ-ից մեծ ավշային հանգույցները: Հաշվի առնելով շրջանային ավշային հանգույցներում մետաստազների առկայությունը կամ բացակայությունը հիվանդները բաժանվել են հետևյալ խմբերի հիմք ընդունելով ուռուցքների TNM դասակարգումը (աղ.2). Nx- շրջանային ավշային հանգույցների վիճակը գնահատել հնարավոր չի եղել, N0- շրջանային ավշային հանգույցներում մետաստազ չի հայտնաբերվել, N1- մետաստազ մինչև 2սմ մեծության մեկ ավշային հանգույցում (նկ.5), N2- մետաստազ 2,1- 5սմ մեծության մեկ կամ մի քանի ավշային հանգույցներում, N3- մետաստազ 5սմ-ից մեծ մեկ կամ մի քանի ավշային հանգույցներում:

Աղուայակ 2

*Հիվանդների դասակարգումը ըստ ավշային հանգույցների մետաստատիկ ախտահարման*

	ավշային հանգույցի կարգավիճակ				
	Nx	N0	N1	N2	N3
դեպքերի քանակ (%)	52 (62.6%)	15 (18.1%)	8 (9.6%)	6 (7.3%)	2 (2.4%)



Նկ.5 (ՀԷ), մետաստազ մինջև 1սմ մեծության ավշային հանգույցում, Ա-խոշորացրած 50 անգամ, ցուցատրված է սլաքով, Բ-խոշորացրած 400 անգամ:

Աղյուսակ 2-ից երևում է, որ արմատական վիրահատության ենթարկված հիվանդների 50%-ից ավել ղեպքերում հայտնաբերվել է ավշային հանգույցների մետաստատիկ ախտահարում (31 ղեպքերից 16-ում):

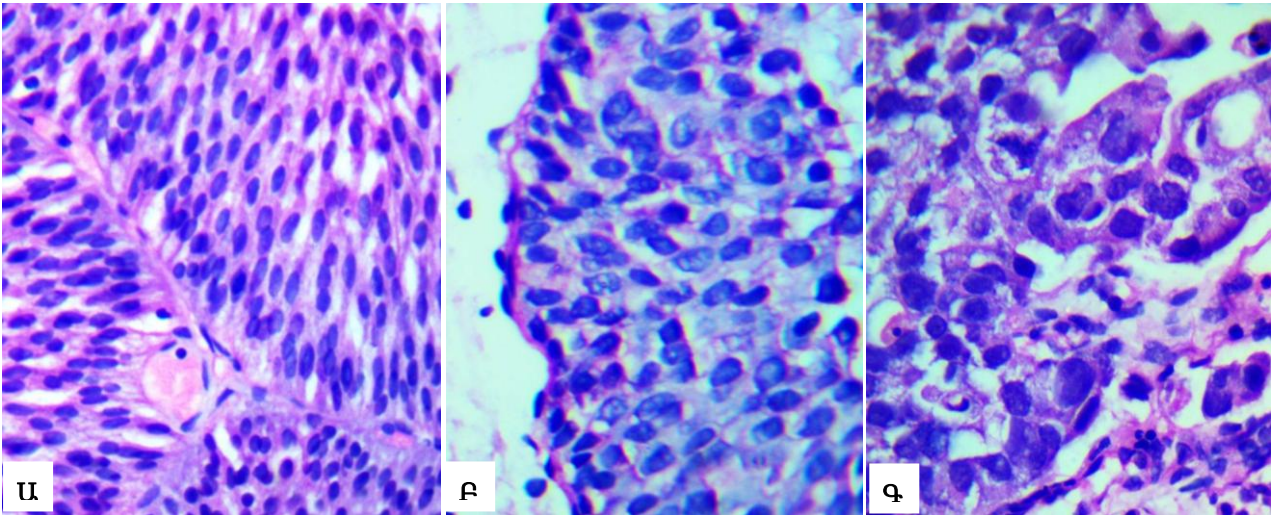
Փոփոխականբջջային քաղցկեղի 80 ղեպքերը ըստ տարբերակման աստիճանի բաժանվել են երեք խմբերի՝ բարձր (G1), չափավոր (G2) և ցածր (G3) տարբերակված փոփոխականբջջային քաղցկեղներ (աղ. 3):

Աղյուսակ 3

*Միզապարկի փոփոխականբջջային քաղցկեղի դասակարգումը ըստ ուռուցքի տարբերակման աստիճանի*

	ուռուցքի տարբերակման աստիճան		
	G1	G2	G3
ղեպքերի քանակ (%)	25 (31,2%)	33 (41,3%)	22(27,5%)

Միզապարկի բարձր տարբերակված փոփոխականբջջային քաղցկեղի խմբում (G1) ընդգրկվել են այն ղեպքերը, որոնցում էպիթելի բջիջների բնեռականությունը պահպանված է, առկա է եղել կառուցվածքային և բջջային թույլ ատիպիզմ, կորիզները հիմնականում մոնոմոֆ են, հանդիպել են քիչ միտոզներ (նկ.6Ա): Միզապարկի չափավոր տարբերակված փոփոխականբջջային քաղցկեղների խմբում (G2) ընդգրկվել են այն ղեպքերը, որոնցում փոփոխականբջջային էպիթելին բնորոշ կառուցվածքային տարրերը, ինչպես նաև բնեռականությունը մասնակիորեն պահպանված են, սակայն առկա է չափավոր արտահայտված բջջային ատիպիզմ, կորիզային քրոմատինը բաշխված է անհավասարաչափ (նկ.6Բ): Միզապարկի ցածր տարբերակված փոփոխականբջջային քաղցկեղների խմբում (G3) ընդգրկվել են այն ղեպքերը, որոնցում բացակայել են փոփոխականբջջային էպիթելին բնորոշ բնեռականությունը և կառուցվածքային կոմպլեքսականությունը, էպիթելի վերին շերտերին բնորոշ բջիջները բացակայել են (հասունացման խանգարում), առկա է եղել խիստ արտահայտված բջջային ատիպիզմ, կորիզային պոլիմորֆիզմ, հանդիպել են բազմաթիվ ախտաբանական միտոզներ (նկ.6Գ): Ուրուցքների Եվրոպական Ասոցիացիան (Stenzl A. EAU, 2011)



Նկ.6 (ՀԷ), Միզապարկի քաղցկեղի դասակարգումը ըստ տարբերակման աստիճանի, X400:  
 Ա- Բարձր տարբերակված փոփոխականբջջային քաղցկեղ՝ G1  
 Բ- Չափավոր տարբերակված փոփոխականբջջային քաղցկեղ՝ G2  
 Գ- Ցածր տարբերակված փոփոխականբջջային քաղցկեղ՝ G3

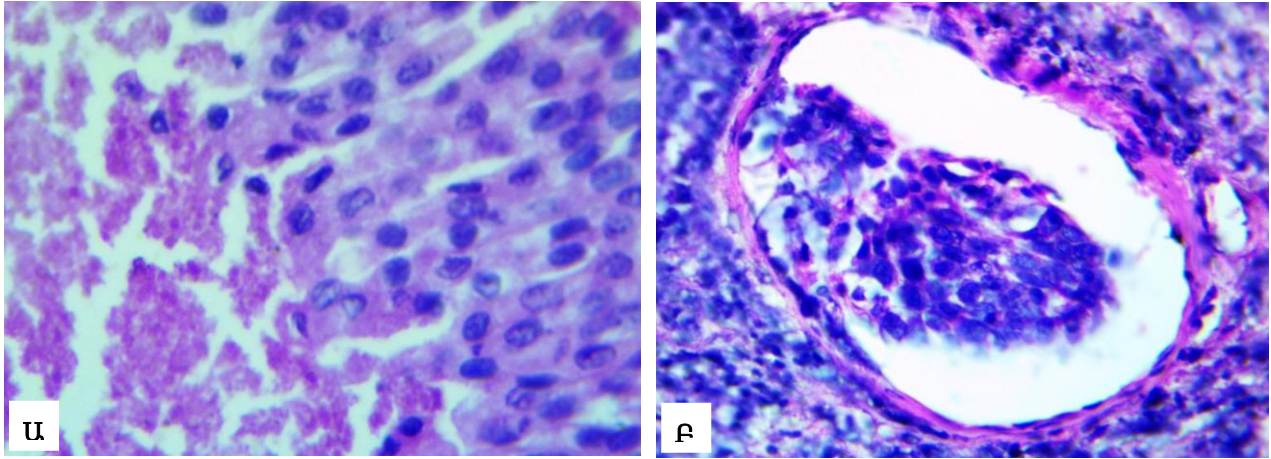
առաջարկում է այս դասակարգման հետ համատեղ կիրառել նաև միզապարկի ուռուցքների ԱՀԿ 2004թ-ի դասակարգումը՝ ըստ բջջային անապլազիայի աստիճանի: Վերջինիս համաձայն միզապարկի փոփոխականբջջային քաղցկեղի դեպքերը բաժանվել է low grade և high grade քաղցկեղների: 42 դեպքում հայտնաբերվել է low grade քաղցկեղ, 38 դեպքում՝ high grade քաղցկեղ:

Միզապարկի քաղցկեղի 83 դեպքերում գնահատվել է նաև անոթային ինվազիայի առկայությունը (նկ.7Բ) և ուռուցքային հյուսվածքում առաջացած երկրորդային փոփոխությունները՝ մասնավորապես բորբոքումը և նեկրոզը (նկ.7Ա), (աղ.4):

Աղյուսակ 4

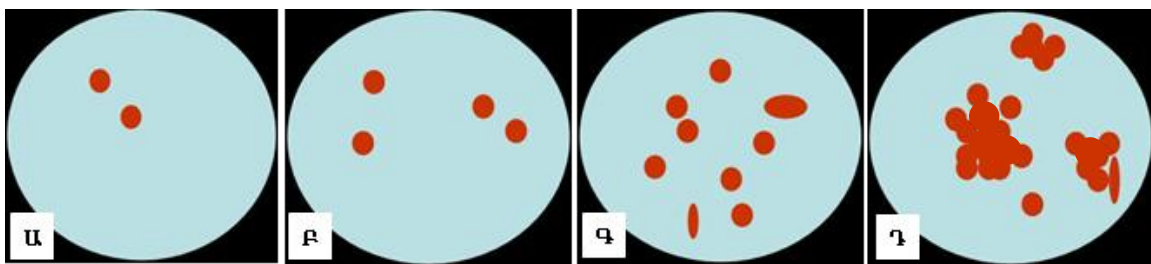
*Ուռուցքում բորբոքման, նեկրոզի և անոթային ինվազիայի առկայությունը*

	բորբոքում	նեկրոզ	անոթային ինվազիա
առկա է	53	13	12
բացակայում է	30	70	71



Նկ.7 (ՀԷ), Ա- նեկրոզ փոփոխականբջջային քաղցկեղում՝ խոշորացրած 400 անգամ,  
 Բ- անոթային ինվազիա փոփոխականբջջային քաղցկեղում՝ խոշորացրած 400 անգամ:

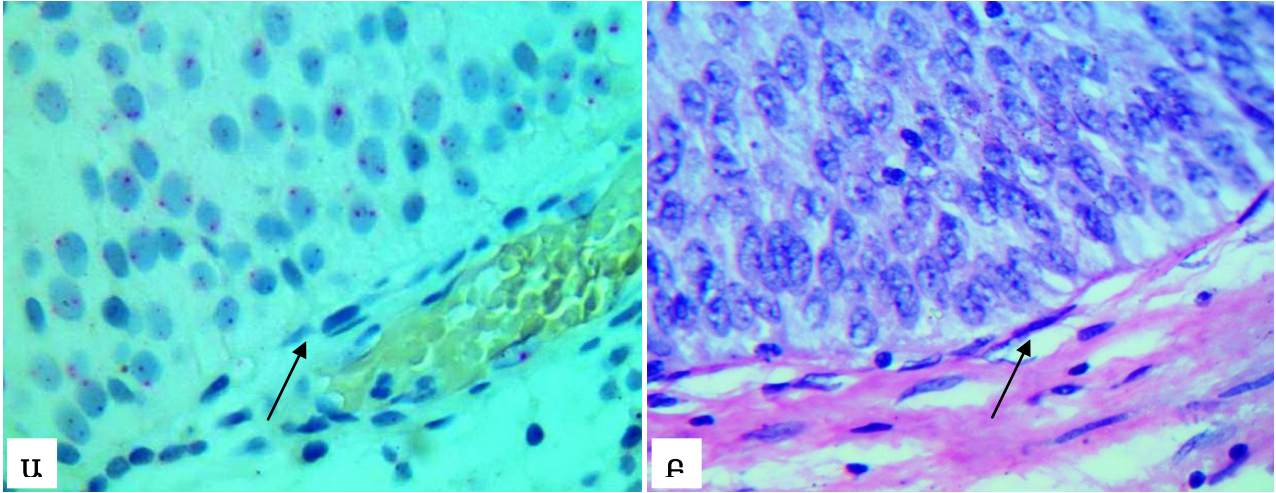
Միզապարկի քաղցկեղի ուռուցքային բջիջներում HER2 գենի կարգավիճակը որոշվել է քրոմոզոմային *in situ* հիբրիդացման (CISH) մեթոդով: CISH մեթոդը կատարվել է ZytoVision ընկերության կողմից պատրաստված <<HER2 Probe>> հավաքածուի միջոցով, որում առկա է ԴՆԹ զոնդ կոմպլեմենտար HER 2 գենին: CISH մեթոդի հիմքում ընկած է բջջային ԴՆԹ-ի և արհեստականորեն պատրաստված ԴՆԹ զոնդի միջև կայուն հիբրիդ առաջանալու հասկությունը: Պարաֆինային բլոկներից ստացված 4-5մկմ հաստության հատույթները նախապես ենթարկվել են ջերմային և քիմիական մշակման՝ դեպի կորիզ ԴՆԹ զոնդի ներթափանցումը հեշտացնելու նպատակով, որից հետո կատարվել է դենատուրացիա 95C° ջերմաստիճանում 5 րոպեի ընթացքում, ինչի արդյունքում առաջանում է ապապարուրված ԴՆԹ: Այնուհետև կատարվել է հիբրիդացում՝ 37C° ջերմաստիճանում, 16 ժամվա ընթացքում, ինչի արդյունքում առաջանում է կայուն հիբրիդ կորիզային ԴՆԹ-ի և ԴՆԹ զոնդի միջև: Հիբրիդացումից հետո հատույթները լվացվել են՝ ազատվելու համար ԴՆԹ զոնդի չհիբրիդացված մոլեկուլներից: Օգտագործված ԴՆԹ-զոնդը դրոշմված է դիգոքսիգենինով: Հիբրիդացումից հետո կատարվել է իմունոդետեկցիա՝ օգտագործելով մկան հակամարմին դիգոքսիգենինի հանդեպ: Այնուհետև հատույթները ներկվել է դիամինոբենզիդինով (DAB), վերջինս ներկում է օգտագործած հակամարմինները, ինչի շնորհիվ դրանք մանրադիտակի տակ երևում են շագանակագույն գունակի տեսքով: Արդյունքները գնահատվել է լուսային մանրադիտակի միջոցով՝ հետևյալ կերպ: Նորմալ դիպլոիդ բջջում շագանակագույն ազդանշանների թիվը երկուսն են, և դա գնահատվում է որպես HER2 գենի բացասական ամպլիֆիկացիա (նկ.8Ա): Այն դեպքում, երբ բջիջներում գունակների քանակը 3-ից 5 հատ, առկա է HER2 գենի թույլ ամպլիֆիկացիա (նկ.8Բ): Այն դեպքում, երբ բջիջներում գունակների քանակը 6-ից ավել է կամ, եթե բջիջներում առկա են խոշոր գունային կլաստերներ համարվում է, որ առկա է HER 2 գենի ուժեղ ամպլիֆիկացիա (նկ.8-ի Գ,Դ, [<http://www.targos-gmbh.de/>]):



*նկ.8, HER2 գենի ամպլիֆիկացիայի գնահատումը CISH մեթոդով  
 Ա-բացասական ամպլիֆիկացիա, Բ-թույլ ամպլիֆիկացիա,  
 Գ,Դ-ուժեղ ամպլիֆիկացիա:*

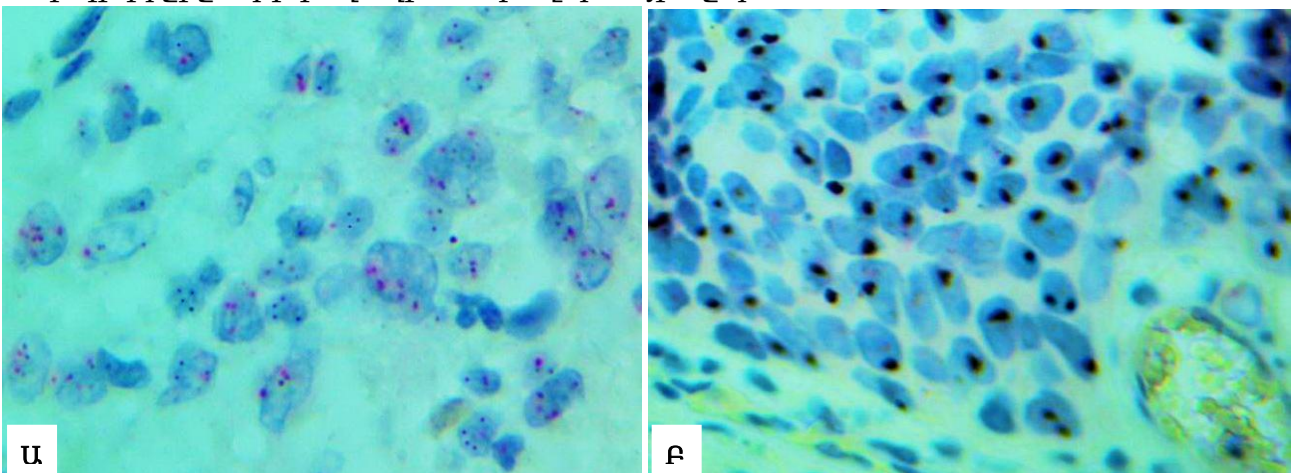
CISH մեթոդը ի տարբերություն մյուս բջջագենետիկ մեթոդների հնարավորություն է տալիս նույն պրեպարատի վրա գնահատել ոչ միայն բջջի գենետիկ առանձնահատկությունները, այլ նաև պատկերացում կազմել հյուսվածքի մորֆոլոգիական հատկանիշների վերաբերյալ: Որպես օրինակ նկար 9-ում ցուցադրված է միզապարկի բարձր տարբերակված, ոչ ինվազիվ փոփոխականբջջային քաղցկեղ՝ ներկված հեմատոքսիլին էոզինով և CISH

մեթոդներով: Նկար 9Ա-ում տեսնում ենք, որ յուրաքանչյուր բջջում առկա է HER2 գենի երկուական օրինակ, միաժամանակ նկար 9-ի ն՝ Ա-ում ն՝ Բ-ում տեսնում ենք, որ էպիթելի շերտերի քանակը շատացել են, կորիզները հիմնականում մոնոմորֆ են, բազալ թաղանթը պահպանված է (սլաք), դեպի ենթալորձային շերտ ուռուցքային ինվազիան բացակայում է, 9Ա-ում առկա է գերարյուն անոթ:



Նկ.9 Միզապարկի բարձր տարբերակված, ոչ ինվազիվ փոփոխականբջջային քաղցկեղ: Ա- CISH մեթոդ, HER2 գենի բացասական ամպլիֆիկացիա, x400:  
Բ- հեմատոքսիլին էոզին x400:

Նկար 10Ա-ում ցուցադրված է HER2 գենի թույլ ամպլիֆիկացիա, բջիջներում առկա են 3-ից 5 գունային ազդանշաններ, միաժամանակ նույն պրեպարատում կարող ենք նկատել, որ էպիթելի կոնպլեքսականությունը և բևեռականությունը պահպանված չեն, բջիջներում առկա է կորիզային պոլիմորֆիզմ: Նկար 10Բ-ում ցուցադրված է HER 2 գենի ուժեղ ամպլիֆիկացիա, բջիջներում տեսնում ենք շագանակագույն գունակի կուտակումներ կլաստերների ձևով: HER2 գենի ամպլիֆիկացիայից բացի տեսանելի է նաև, որ փոփոխականբջջային էպիթելի բազալ թաղանթը բացակայում է և նկատելի է աստիպիկ բջիջների ինվազիա ենթալորձային շերտ:



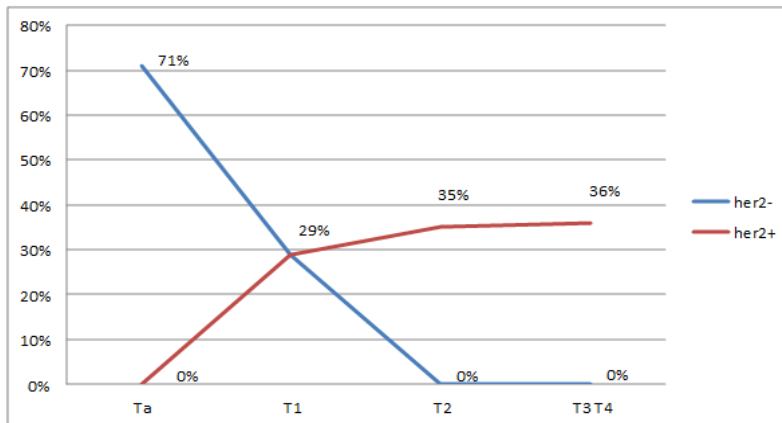
Նկ.10, CISH մեթոդ, HER2 գենի դրական ամպլիֆիկացիա միզապարկի փոփոխականբջջային քաղցկեղում, խոշորացրած 400 անգամ:  
Ա- HER2 գենի թույլ ամպլիֆիկացիա, Բ- HER2 գենի ուժեղ ամպլիֆիկացիա:

Քրոմոգենային *in situ* հիբրիդացման (CISH) մեթոդի միջոցով HER2 գենի կարգավիճակը որոշվել է միզապարկի փոփոխականբջջային քաղցկեղի 21 դեպքերում: 7 դեպքերում (33.4%) արձանագրվել է HER2 գենի բացասական ամպլիֆիկացիա, 6 դեպքերում (28.5%) արձանագրվել է HER2 գենի թույլ ամպլիֆիկացիա և 8 դեպքերում (38.1%) արձանագրվել է HER2 գենի ուժեղ ամպլիֆիկացիա:

HER2 գենի բացասական ամպլիֆիկացիայի դեպքերի 71%-ը դիտվել է ոչ ինվազիվ քաղցկեղներում, իսկ 29%-ը դիտվել է ենթալորձային շերտը ինվազիայի ենթարկած քաղցկեղներում՝ T1 փուլ: HER2 գենի դրական ամպլիֆիկացիայով բոլոր դեպքերը դիտվել են ինվազիվ քաղցկեղներում: Գրաֆիկ 1-ում տեսնում ենք, որ ուռուցքի ինվազիվ աճի խորացման հետ մեկ տեղ դրական ամպլիֆիկացիայի դեպքերի քանակը շատանում է, իսկ բացասական ամպլիֆիկացիայի դեպքերի քանակը քչանում է: Վիճակագրական վերլուծության արդյունքում ստացվել են վիճակագրորեն հավաստի զուգակցումներ HER2 գենի դրական ամպլիֆիկացիայի և ուռուցքի ինվազիվ աճի միջև ( $p=0.001$ ):

Գրաֆիկ 1

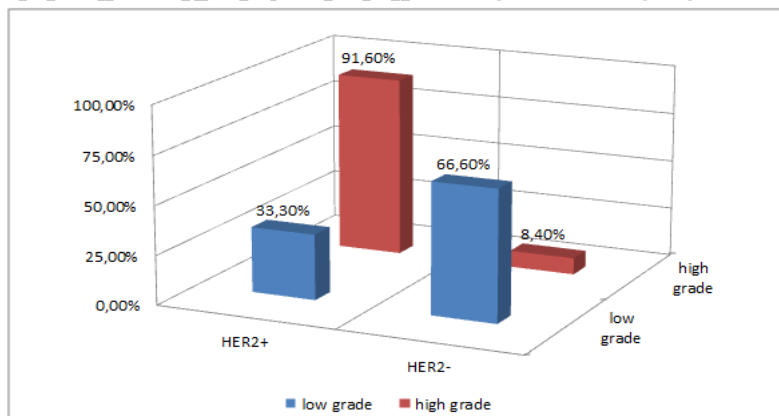
*HER2 գենի կարգավիճակը ինվազիայի աստիճանից կախված*



CISH մեթոդով հետազոտված միզապարկի high grade քաղցկեղի 12 դեպքերից 11 դեպքում (91.6%) արձանագրվել է HER2 գենի ամպլիֆիկացիա, իսկ 1 դեպքում (8,4%) ամպլիֆիկացիան բացակայել է: Low grade քաղցկեղի 9 դեպքերից 3-ում (33,3%) հայտնաբերվել է HER2 գենի ամպլիֆիկացիա, 6 դեպքերում (66.6%) HER2 գենի ամպլիֆիկացիա չի արձանագրվել (գր.2):

Գրաֆիկ 2

*HER2 գենի կարգավիճակը միզապարկի low grade և high grade քաղցկեղներում*



Քանի որ Ուրուցքների Եվրոպական Ասոցիացիան առաջարկում է միզապարկի ուռուցքների ըստ չարորակության աստիճանի ԱՀԿ 2004թ-ի դասակարգման (low grade և high grade քաղցկեղներ) հետ համատեղ կիրառել նաև նախորդ դասակարգումը (ըստ տարբերակման աստիճանի՝ G1, G2, G3), իսկ շատ հեղինակներ ըստ տարբերակման աստիճանի դասակարգումը համարում են առավել արդյունավետ՝ շարունակելով օգտվել միայն դրանից [Chen Z, Ding W. 2012], ուստի մեր կողմից համեմատական և վիճակագրական վերլուծությունները, ինչպես նաև եզրակացությունները կատարվել են միաժամանակ օգտվելով 2 դասակարգումներից:

CISH մեթոդով հետազոտված միզապարկի ցածր տարբերակված քաղցկեղների (G3) բոլոր 100% դեպքերում առկա է եղել HER2 գենի ամպլիֆիկացիա: Ի հակադարձ դրան CISH մեթոդով հետազոտված միզապարկի բարձր տարբերակված քաղցկեղների (G1) միայն 29% դեպքերում է արձանագրվել HER2 գենի ամպլիֆիկացիա, իսկ 71% դեպքերում HER2 գենի ամպլիֆիկացիա չի դիտարկվել: Միզապարկի չափավոր տարբերակված քաղցկեղների (G2) 71% դեպքերում արձանագրվել է HER2 գենի ամպլիֆիկացիա: Վիճակագրական վերլուծության արդյունքում ստացվել են վիճակագրորեն հավաստի տվյալներ HER2 գենի կարգավիճակի և ուռուցքի տարբերակման ու չարորակության աստիճանների միջև ( $p < 0.05$ ):

CISH մեթոդով հետազոտված միզապարկի քաղցկեղի 21 դեպքերից 5 դեպքերում ավշային հանգույցների վիճակը գնահատել հնարավոր չի եղել, քանի որ այդ հիվանդներին կատարվել է ուռուցքի տրանսուրետորալ ռեզեկցիա: Արմատական վիրահատության ենթարկված և CISH մեթոդով հետազոտված 16 հիվանդներից 14-ի մոտ հայտնաբերվել է HER2 գենի ամպլիֆիկացիա, ընդ որում այդ 14 հիվանդներից 12-ի մոտ ավշային հանգույցներում հայտնաբերվել են մետաստազներ: Ընդհանուր առմամբ արմատական վիրահատության ենթարկված 31 հիվանդներից ավշային հանգույցներում մետաստազներ հայտնաբերվել են 16 դեպքերում: HER2 գենի բացասական ամպլիֆիկացիայով 2 հիվանդների մոտ ավշային հանգույցներում մետաստազներ չեն հայտնաբերվել: Մեր կողմից վիճակագրական վերլուծության են ենթարկվել ուռուցքային բջիջներում HER2 գենի կարգավիճակը և ավշային հանգույցներում մետաստազների առկայությանը: Համեմատվել է HER2 գենի դրական ամպլիֆիկացիայով խմբում ավշային հանգույցների մետաստատիկ ախտահարման դեպքերը ընդհանուր խմբում առկա մետաստատիկ ախտահարման դեպքերի հետ: Որոշվել է Ֆիշերի ճշգրիտ հավանականությունը (Fisher's exact test) և շանսերի հարաբերությունը (Odds Ratio): Ստացվել են վիճակագրորեն հավաստի տվյալներ, որոնք վկայում են, որ ուռուցքային բջիջներում HER2 գենի ամպլիֆիկացիայի առկայությանը 5.6 անգամ մեծացնում է ուռուցքի դեպի ավշային հանգույցներ մետաստատիկ տարածման շանսը ( $p < 0,05$ , OR=5.625 [95% CI 1.07-29,4]):

## Ամփոփում

Ըստ այս հետազոտության տվյալների միզապարկի նորագոյացությունները ավելի հաճախ հանդիպել են արական սեռի ներկայացուցիչների մոտ (91,6% դեպքերում): Միզապարկի քաղցկեղով ավելի հաճախ հիվանդացել են 61-ից 70 տարիքային խմբում՝ դեպքերի 32.5%-ը գրանցվել է այս տարիքային խմբում: Ամենաերիտասարդ դեպքը հանդիպել է 32 տարեկան տղամարդու մոտ, ամենատարեց դեպքը՝ 88 տարեկան տղամարդու մոտ:

Միզապարկի ուռուցքային հիվանդություններից ավելի հաճախ հանդիպել է միզապարկի փոփոխականբջջային քաղցկեղը (96.4%-դեպքերում), իսկ ավելի հազվադեպ տափակբջջային քաղցկեղը (2.4% դեպքերում) և միզապարկի ադենոկարցինոման (1.2% դեպքերում):

Միզապարկի քաղցկեղի կապակցությամբ վիրահատական բուժման ենթարկված հիվանդների 56,6%-ի մոտ հայտնաբերվել է քաղցկեղային բջիջների կողմից ստորադիր հյուսվածքների և հարակից օրգանների ինվազիա՝ մասնավորապես 22,9% դեպքերում դիտվել է ենթալորձային շերտի ինվազիա (T1), 15.4% դեպքերում՝ մկանային շերտի ինվազիա (T2), 4.8%-ի մոտ դիտվել է շուրջմիզապարկային ճարպաբջջանքի ինվազիա (T3), և 3.6% դեպքերում արձանագրվել է ուռուցքի ինվազիա շագանակագեղձի հյուսվածք (T4):

Միզապարկի քաղցկեղով հիվանդների 62.6%-ի մոտ հնարավոր չի եղել պարզել ավշային հանգույցներում մետաստազների առկայությունը (Nx), պայմանավորված այն հանգամանքով, որ այդ խմբի հիվանդների մոտ կատարվել է ուռուցքի տրանսուրետրալ ռեզեկցիա: Դիտարկելով հիվանդների միայն այն խումբը, որոնց մոտ հնարավոր է եղել մորֆոլոգիական հետազոտության ենթարկել ավշային հանգույցները, հասկանալի է դառնում, որ ավշային հանգույցների մորֆոլոգիական հետազոտության ենթարկված հիվանդների 51,6%-ի մոտ հայտնաբերվել են մետաստազներ: Այս հանգամանքը, ինչպես նաև այն փաստը, որ հիվանդների 56.6%-ի մոտ միզապարկի նորագոյացությունը ներկայացված է եղել ինվազիվ քաղցկեղի տեսքով, խոսում է այն մասին, որ գործ ունենք հիվանդության ուշացած ախտորոշման հետ և կա միզապարկի քաղցկեղի ախտորոշման գործընթացում նոր, վաղ ախտորոշման տեսանկյունից առավել արդյունավետ մեթոդների կիրառման անհրաժեշտություն:

Մեր կողմից կատարվել է համեմատական վերլուծություն միզապարկի փոփոխականբջջային քաղցկեղում HER2 գենի կարգավիճակի փոփոխության և ուռուցքի ձևաբանական դրսևորումների միջև (ուռուցքի տարբերակման աստիճան, ինվազիվ աճ, մետաստատիկ տարածում, ուռուցքում զարգացած երկրորդային փոփոխություններ՝ բորբոքում և նեկրոզ):

Վիճակագրական վերլուծության արդյունքում ստացվել են վիճակագրորեն հավաստի տվյալներ միզապարկի փոփոխականբջջային քաղցկեղի մորֆոլոգիական դրսևորումների վրա HER2 գենի ամպլիֆիկացիայի ազդեցության վերաբերյալ: Մասնավորապես՝

⇒ հայտնաբերվել է վիճակագրորեն հավաստի գուակցումներ միզապարկի փոփոխականբջջային քաղցկեղի տարբերակման բարձր աստիճանի (G1) և

ուռուցքային բջիջներում HER2 գենի ամպլիֆիկացիայի բացակայության միջև ( $p=0,017$ ),

⇒ հայտնաբերվել է վիճակագրորեն հավաստի զուգակցումներ միզապարկի փոփոխականբջջային քաղցկեղի տարբերակման ցածր աստիճանի (G3) և ուռուցքային բջիջներում HER2 գենի ամպլիֆիկացիայի առկայության միջև ( $p=0.03$ ),

⇒ հայտնաբերվել է վիճակագրորեն հավաստի զուգակցումներ միզապարկի low grade փոփոխականբջջային քաղցկեղի և ուռուցքային բջիջներում HER2 գենի ամպլիֆիկացիայի բացակայության միջև ( $p=0.009$ ),

⇒ հայտնաբերվել է վիճակագրորեն հավաստի զուգակցումներ միզապարկի high grade փոփոխականբջջային քաղցկեղի և ուռուցքային բջիջներում HER2 գենի ամպլիֆիկացիայի առկայության միջև ( $p=0.009$ ),

⇒ հայտնաբերվել է վիճակագրորեն հավաստի զուգակցումներ միզապարկի փոփոխականբջջային քաղցկեղի ինվազիվ աճի և ուռուցքային բջիջներում HER2 գենի ամպլիֆիկացիայի առկայության միջև ( $p=0.001$ ):

⇒ հայտնաբերվել են վիճակագրորեն հավաստի տվյալներ, որ ուռուցքային բջիջներում HER2 գենի ամպլիֆիկացիան մեծացնում է ուռուցքի լիմֆոգեն տարածման շանսը ( $p<0,05$ , OR=5.625 [95% CI 1.07-29,4]):

Համադրելով մեր կողմից ստացված վերը նկարագրված արդյունքները և գրականության մեջ առկա այն տվյալները [Завалишина Л.Э, 2009], որ HER2 գենը ակտիվացնում է բջիջների պրոլիֆերացիան, ընկճում է ապոպտոզը և թուլացնում է միջբջջային կապերը կարելի է պնդել, որ միզապարկի փոփոխականբջջային քաղցկեղում HER2 գենի ամպլիֆիկացիան հանգեցնում է ուռուցքի տրանսֆորմացիայի դեպի ավելի ցածր տարբերակված քաղցկեղի և նպաստում է ինվազիվ աճին ու մետաստատիկ տարածմանը:

Սույն հետազոտության շրջանակներում վիճակագրորեն հավաստի զուգակցումներ չեն հայտնաբերվել ուռուցքային բջիջներում HER2 գենի ամպլիֆիկացիայի և միզապարկի փոփոխականբջջային քաղցկեղում առաջացած երկրորդային փոփոխությունների միջև: Մասնավորապես՝

⇒ միզապարկի փոփոխականբջջային քաղցկեղում բորբոքման առկայության և ուռուցքային բջիջներում HER2 գենի ամպլիֆիկացիայի միջև վիճակագրորեն հավաստի զուգակցումներ չեն արձանագրվել ( $p=0.407$ ),

⇒ միզապարկի փոփոխականբջջային քաղցկեղում նեկրոզի առկայության և ուռուցքային բջիջներում HER2 գենի ամպլիֆիկացիայի միջև վիճակագրորեն հավաստի զուգակցումներ չեն արձանագրվել ( $p=0.274$ ):

Ըստ ստացված արդյունքների վիճակագրորեն հավաստի զուգակցումներ չեն հայտնաբերվել նաև ուռուցքային բջիջներում HER2 գենի ամպլիֆիկացիայի և միզապարկի փոփոխականբջջային քաղցկեղում անոթային ինվազիայի առկայության միջև ( $p=0.21$ ): Ըստ երևույթին այս հանգամանքը պայմանավորված է այն փաստով, որ անոթային ինվազիա հայտնաբերվել է քիչ թվով հիվանդների մոտ (83 դեպքերից 12-ում):

## Եզրակացություններ

1. Միզապարկի փոփոխականբջջային քաղցկեղները առանց HER2 գենի ամպլիֆիկացիայի հակված չեն ինվազիվ աճի և ավելի հաճախ դրսևորվում են որպես բարձր տարբերակված քաղցկեղներ:
2. HER2 գենի ամպլիֆիկացիայով զուգակցված միզապարկի փոփոխականբջջային քաղցկեղները հակված են ինվազիվ աճի և ավելի հաճախ դրսևորվում են որպես ցածր տարբերակված քաղցկեղներ:
3. HER2 գենի ամպլիֆիկացիայով զուգակցված միզապարկի փոփոխականբջջային քաղցկեղները ավելի հաճախ դրսևորվում են որպես չարորակության բարձր աստիճանով քաղցկեղներ (high grade), իսկ HER2 գենի ամպլիֆիկացիայի բացակայության դեպքում դրանք ավելի հաճախ դրսևորվում են որպես չարորակության ցածր աստիճանով քաղցկեղներ (low grade):
4. Միզապարկի փոփոխականբջջային քաղցկեղում HER2 գենի ամպլիֆիկացիայի առկայությունը մեծացնում է ուռուցքի դեպի ավշային հանգույցներ մետաստատիկ տարածման հնարավորությունը:

## Գործնական առաջարկություններ

Հիմք ընդունելով աստենախոսության շրջանակներում մեր կողմից ստացված արդյունքները և դրանց հիման վրա կատարված եզրակացությունները առաջարկվում է.

- միզապարկի բարորոկ պապիլյար փոփոխականբջջային ուռուցքներում, ինչպես նաև ոչ ինվազիվ պապիլյար քաղցկեղներում որոշել HER2 գենի կարգավիճակը և ամպլիֆիկացիայի առկայության դեպքում ուռուցքը դիտարկել որպես չարորակ պոտենցիալով նորագոյացություն:
- միզապարկի փոփոխականբջջային քաղցկեղով այն հիվանդներին, որոնց մոտ ուռուցքային բջիջներում առկա է HER2 գենի ամպլիֆիկացիա, անհրաժեշտ է կատարել թիրախային (տարգետային) քիմիոթերապևտիկ բուժում:
- բջիջների չարորակ տրանսֆորացիան վաղ հայտնաբերելու նպատակով ռիսկի խմբերում HER2 գենի կարգավիճակի որոշման նպատակով կատարել մեզի նստվածքի սկրինինգային հետազոտություն:

## Ատենախոսության թեմայով տպագրված հոդվածների ցուցակ

1. Խոստիկյան Ն.Գ., Պապյան Ա.Վ., Դաբաղյան Վ.Ռ., Ավոյան Ա.Է. Բջջագենետիկ ախտորոշման ժամանակակից մեթոդները և դրանց կիրառությունը օնկոմորֆոլոգիայում: Բժշկություն գիտություն և կրթություն գիտատեղեկատվական հանդես, 2009, N3, էջ 3-6:
2. Խոստիկյան Ն.Գ., Պապյան Ա.Վ., Դաբաղյան Վ.Ռ., Ավոյան Ա.Է., Մանվելյան Մ.Ս. Քրոմոգենային in situ հիբրիդացման մեթոդի կիրառումը միզապարկի քաղցկեղի ախտորոշման մեջ: Բժշկություն գիտություն և կրթություն գիտատեղեկատվական հանդես, 2011թ, N10, էջ 47-50:
3. Խոստիկյան Ն.Գ., Պապյան Ա.Վ., Դաբաղյան Վ.Ռ., Ավոյան Ա.Է. HER2 գենի կարգավիճակի գնահատումը միզապարկի փոփոխականբջջային քաղցկեղում: ԵՊԲՀ հաշվետու գիտաժողով 2013թ, Հատոր 1: էջ 23-28:
4. Դաբաղյան Վ.Ռ. Միզապարկի փոփոխականբջջային քաղցկեղի ինվազիայի գործընթացում HER2 գենի ամպլիֆիկացիայի նշանակությունը: Տեսական և կլինիկական բժշկության հարցեր գիտագործնական հանդես, 2016թ. N1, էջ 40-42:
5. Դաբաղյան Վ.Ռ. Միզապարկի փոփոխականբջջային քաղցկեղի տարբերակման աստիճանի և քաղցկեղային բջիջներում HER2 գենի ամպլիֆիկացիայի միջև առկա կապը: Էրեբունի Բժշկական Պարբերական 2016թ. N1, էջ 23-25:
6. Խոստիկյան Ն.Գ., Պապյան Ա.Վ., Դաբաղյան Վ.Ռ. Ուռուցքային բջիջներում HER2 գենի կարգավիճակի որոշման ժամանակակից մեթոդների համեմատական վերլուծություն: Մանկաբարձություն, գինեկոլոգիա և նեոնատալոգիա, 2016թ, N1, էջ 50-54:
7. Խոստիկյան Ն.Գ., Պապյան Ա.Վ., Դաբաղյան Վ.Ռ. Միզապարկի քաղցկեղի ձևաբանական առանձնահատկությունները; Տեսական և կլինիկական բժշկության հարցեր գիտագործնական հանդես, 2016թ. N3, էջ 9-11:

## ВАРДАН РАЗМИКОВИЧ ДАБАГЯН

### ВЫЯВЛЕНИЕ ОПУХОЛЕЙ МОЧЕВОГО ПУЗЫРЯ И ДИФФЕРЕНЦИАЛЬНАЯ ДИАГНОСТИКА СО СРАВНИТЕЛЬНЫМ ПРИМЕНЕНИЕМ ГИСТОЛОГИЧЕСКОГО И ЦИТОГЕНЕТИЧЕСКОГО МЕТОДОВ ИССЛЕДОВАНИЯ

#### Резюме

Важнейшими факторами злокачественного роста являются не только его раннее выявление и гистологическая верификация, но и генетическая характеристика опухолевых клеток. В этом отношении особый интерес представляет ген HER2. Так, у 20-30% больных инвазивным раком грудной железы, обнаруживается амплификация гена HER2 и гиперэкспрессия одноименного рецептора. Клинический аспект проблемы сводится к тому, что при наличии высокой степени амплификации гена злокачественный рост приобретает более агрессивное течение [Shenda Gu., 2016].

При раке мочевого пузыря, являющимся предмет настоящего исследования, данные научной литературы крайне противоречивы. В частности, амплификации гена HER2 при переходноклеточном раке мочевого пузыря колеблется от 0 до 32% [Nida I., Naveed I., 2014]. Недостаточно изучена и роль гена HER2 в свете сравнительного анализа между наличием амплификации гена и степенью дифференциации, инвазивностью и метастазированием переходноклеточного рака мочевого пузыря, являющегося наиболее часто встречающейся злокачественной опухолью этого органа.

Целью настоящей работы явилось исследование статуса гена HER2 при переходноклеточном раке мочевого пузыря и выяснение его роли в степени дифференциации, инвазивности и генерализации опухолевого процесса.

Исходя из поставленной цели, нами были предложены нижеперечисленные задачи:

1. Основываясь на международные классификации злокачественных новообразований, сгруппировать собственный исследовательский материал новообразований мочевого пузыря по гистологическому типу, степени дифференциации, глубине инвазии и наличию метастазов.
2. Разработать способ проведения исследований по методу хромогенной *in situ* гибридизации на гистологическом материале, полученном из опухолей мочевого пузыря.
3. Определить статус HER2 гена в разных группах переходноклеточного рака мочевого пузыря с применением цитогенетического анализа.
4. Произвести сопоставительный анализ между цитогенетическими и гистологическими методами исследования в свете дифференциальной диагностики и степени злокачественности.

Гистологическим и цитогенетическим методами обследованы операционные материалы 83 больных, оперированных по поводу опухолей мочевого пузыря. Гистологические препараты окрашены гематоксилин-эозином. Определен

гистологический тип новообразования мочевого пузыря и произведена оценка степени дифференциации, глубины инвазии, наличия метастазов в лимфоузлах. При гистологических исследованиях обратили внимание и на вторичные изменения опухолевой ткани в виде воспалительной реакции и некрозов.

Цитогенетический метод исследования выполнялся по методу хромогенной *in situ* гибридизации (CISH) с целью определения статуса гена HER2 в раке мочевого пузыря и степени его амплификации. Результаты гистологических и цитогенетических исследований были подвержены сравнительному анализу.

Статистический анализ производился соответствующими методами, с помощью компьютерных программ SPSS 16.0, Microsoft Excel 2007 и GraphPad Prism 5.

Вследствие статистической обработки результатов были получены статистически достоверные данные между наличием амплификации гена HER2 и низкой степенью дифференциации опухоли, инвазивного роста и метастатического распространения ( $p < 0.05$ ).

Получены статистически недостоверные данные между наличием амплификации гена и вторичными изменениями в опухоли (воспалительная реакция, некроз), а также наличием сосудистой инвазии ( $p > 0.05$ ).

#### **Выводы**

1. Переходноклеточный рак мочевого пузыря без амплификации гена HER2 не предрасположен к инвазивному росту и чаще всего проявляется как высокодифференцированный рак.
2. Переходноклеточный рак мочевого пузыря, сопряженный с амплификацией гена HER2 предрасположен к инвазивному росту и в основном проявляется в форме низкодифференцированного рака.
3. Сопряженный с амплификацией гена HER2 переходноклеточный рак мочевого пузыря чаще всего проявляется как рак высокой степени злокачественности (high grade), в то время как переходноклеточный рак мочевого пузыря без амплификации HER2 гена в большинстве случаев проявляется как рак низкой степени злокачественности (low grade).
4. Наличие амплификации гена HER2 при переходноклеточном раке мочевого пузыря увеличивает возможность лимфогенной генерализации опухоли.

#### **Практические рекомендации**

- При доброкачественных папиллярных переходноклеточных неоплазиях мочевого пузыря, а также неинвазивном папиллярном раке определять статус HER2 гена и, в случае его наличия, рассматривать его как новообразование со склонностью к злокачественному росту.
- Больным с переходноклеточным раком мочевого пузыря с амплификацией гена HER2 следует проводить таргетную химиотерапию.
- С целью раннего обнаружения злокачественной трансформации клеток в группах риска производить скрининг осадка мочи, для определения статуса гена HER2.

**DETECTION AND DIFFERENTIAL DIAGNOSIS OF URINARY BLADDER TUMORS  
BY COMPARATIVE USE OF HISTOLOGICAL AND CYTOGENETIC STUDIES**

**Summary**

At present, one of the most important factors which characterizes the malignant tumors is the genetic peculiarities of the tumor cells. In recent years, the HER2 gene caused a great interest in carcinogenesis. According to the literature data, amplification of the HER2 gene and the same name receptor's hyperexpression are detected in 20-30% of patients with invasive breast cancer, which is associated with an aggressive course of the disease and its poor prognosis [Shenda Gu., 2016]. In the modern scientific literature in case of bladder cancer HER2 gene amplification data is contradictory and range from 0 to 32% [Nida I., Naveed I., 2014]. The role of HER2 gene in pathogenesis of bladder cancer is poorly investigated. There is no comparative analysis between of HER2 gene status and differentiation degree of bladder cancer, invasive growth, metastatic spread. Meanwhile among malignant tumors the bladder cancer is one of the most frequently found pathologies, and available data in the literature indicate difficulties of its early diagnosis. [Grigorev E.G., 2013].

The aim of this study is to investigate the HER2 gene status in transitional cell bladder cancer and to clarify the role of this gene in the degree of the tumors differentiation, invasive growth, and metastatic spread.

For realization of this purpose, we have offered the following issues:

1. To classify of the bladder tumors based on the histological type, degree of differentiation, depth of invasion and the presence of metastasis, according the international classifications of malignant tumors.
2. To Develop a method of chromogenic in situ hybridization for research of histological material obtained from tumors of the urinary bladder.
3. To identify HER2 gene status in different groups of transitional cell bladder cancer by the use of cytogenetic method.
4. To make a comparative analysis between the cytogenetic and histological methods of investigation.

By histological and cytogenetic methods was examined the operating material of 83 patients, operated by the reason of bladder tumors.

Histological investigation was performed with hematoxylin eosin: the histological type of the bladder tumors was defined, the degree of differentiation of tumor, the depth of invasion, the presence of metastasis in lymph nodes and secondary changes (inflammation and necrosis) were assessed.

Cytogenetic investigation performed by the method of chromogenic in situ hybridization (CISH), HER2 gene status in bladder cancer and the degree of amplification were identified.

The results of histological and cytogenetic methods were exposed to comparative analysis. For statistical analysis were used appropriate methods. Statistical analysis was carried out using computer programs SPSS 16.0, Microsoft Excel 2007 and GraphPadPrism 5. A p value of 0.05 was considered to be significant. As a result of statistical analysis, we received that HER2 gene amplification impacts the degree of differentiation, invasive growth and metastatic spread of transitional cell bladder cancer ( $p < 0.05$ ). Statistically significant combinations were not found between the presence of gene amplification and secondary changes in the tumor (inflammation, necrosis) and vascular invasion ( $p > 0.05$ ).

### **Conclusions**

1. Transitional cell bladder cancers, without HER2 gene amplification, are not predisposed to invasive growth and are most often displayed as well-differentiated cancers.
2. Transitional cell bladder cancers, in combination with HER2 gene amplification, are predisposed to invasive growth and are most often displayed as poorly differentiated cancers.
3. Transitional cell bladder cancers in combination with HER2 gene amplification, are most often seen as high grade cancers and cancers without HER2 gene amplification is most often seen as a low grade cancers.
4. The presence of HER2 gene amplification in transitional cell bladder cancer increases the possibility of metastatic spread of the tumor to the lymph nodes.

### **Practical recommendations**

- To determine HER2 gene status in benign papillary transitional cell tumor of bladder also in non-invasive papillary cancer, and in the case of amplification, consider the tumor as a neoplasm with malignant potential.
- Patients with transitional cell bladder cancer in combination with HER2 gene amplification to realize targeted chemotherapy.
- In order to early detection the malignant transformation of cells, in high-risk groups to produce a screening of the urine sediment for determination of HER2 gene status.