ԵՐԵՎԱՆԻ ՄԽԻԹԱՐ ՀԵՐԱՑՈՒ ԱՆՎԱՆ ՊԵՏԱԿԱՆ ԲԺՇԿԱԿԱՆ ՀԱՄԱԼՍԱՐԱՆ

ԼԻԼԻԹՍՈԿՐԱՏԻ ՀՈՎՍԵՓՅԱՆ

# ԵՌԱՉԱՓ ՍՈՆՈԳՐԱՖԻԱՅԻ ԴԵՐԸ ՄԻՐԵՆԱ ԼԵՎՈՆՈՐԳԵՍՏՐԵԼ-ՌԻԼԻԶԻՆԳ ՆԵՐԱՐԳԱՆԴԱՅԻՆ ՀԱՄԱԿԱՐԳԻ ՎՏԱՐՄԱՆ ՌԻՍԿԻ ԿԱՆԽԱՏԵՍՄԱՆ ԳՈՐԾՈՒՄ

ԺԴ. 00.01 «Մանկաբարձություն և գինեկոլոգիա»
մասնագիտությամբ
բժշկական գիտությունների թեկնածուի գիտական աստիճանի
հայցման
ատենախոսության

## ՍԵՂՄԱԳԻՐ

**Երևան – 2018**

---

ЕРЕВАНСКИЙ ГОСУДАРСТВЕННЫЙ МЕДИЦИНСКИЙ УНИВЕРСИТЕТ им. МХИТАРА ГЕРАЦИ

ОВСЕПЯН ЛИЛИТ СОКРАТОВНА

# РОЛЬ ТРЁХМЕРНОЙ СОНОГРАФИИ В ПРОГНОЗИРОВАНИИ РИСКА ЭКСПУЛЬСИИ ЛЕВОНОРГЕСТРЕЛ-РИЛИЗИНГ ВНУТРИМАТОЧНОЙ СИСТЕМЫ МИРЕНА

А В Т О Р Е Ф Е Р А Т

диссертации на соискание ученой степени
кандидата медицинских наук по специальности
14.00.01 – "Акушерство и гинекология"

**Ереван – 2018**

Ատենախոսության թեման հաստատված է Վերարտադրողական առողջության, պերինատոլոգիայի, մանկաբարձության և

© National Library of Armenia OCR by Portmind

գինեկոլոգիայի հանրապետական ինստիտուտի գիտական խորհրդի 26.04.2016 թվականի թիվ 1 նիստում:

| | |
|---|---|
| **Գիտական ղեկավար՝** | **բժշկական գիտությունների դոկտոր Կ.Հ. Թոխունց** |
| **Պաշտոնական ընդդիմախոսներ՝** | **բժշկական գիտությունների դոկտոր Ա.Կ.Բլբուլյան** |
| | **բժշկական գիտությունների թեկնածու Տ.Շ. Քոչարյան** |
| **Առաջատար կազմակերպություն՝** | **Մոր և մանկան առողջության պահպանման գիտահետազոտական կենտրոն** |

Ատենախոսության պաշտպանությունը կկայանա 22.06.2018 թ. ժ. 15.00-ին Մ.Հերացու անվան ԵՊԲՀ գործող ԲՈՀ-ի 061 «Մանկաբարձագինեկոլոգիայի և ուռուցքաբանության» մասնագիտական խորհրդի նիստում (ՀՀ, 0025, ք.Երևան, Կորյունի 2): Ատենախոսությանը կարելի է ծանոթանալ ԵՊԲՀ գրադարանում: Սեղմագիրն առաքված է 22.05.2018 թ.:

**Մասնագիտական խորհրդի գիտական քարտուղար՝**
**բժշկական գիտությունների դոկտոր, պրոֆեսոր Տ.Գ. Ավագյան**

---

Тема диссертации утверждена на заседании Ученого совета Республиканского института репродуктивного здоровья, перинатологии, акушерства и гинекологии от 26.04.2016 г., N1

| | |
|---|---|
| **Научный руководитель:** | **доктор медицинских наук К.А.Тохунц** |
| **Официальные оппоненты:** | **доктор медицинских наук А.К.Блбулян** |
| | **кандидат медицинских наук Т.Ш.Кочарян** |
| **Ведущая организация:** | **Научно-исследовательский центр охраны здоровья матери и ребенка** |

Защита диссертации состоится 22.06.2018г. в $15^{00}$ на заседании специализированного Совета ВАК 061 по «Акушерству, гинекологии и онкологии», при Ереванском медицинском университете им. М. Гераци по адресу: 0025, г.Ереван, ул.Корюна 2.
С диссертацией можно ознакомиться в библиотеке ЕГМУ им. М.Гераци.
Автореферат разослан 22.05. 2018 г.

**Ученый секретарь специализированного Совета**
**доктор медицинских наук, профессор Т.Г.Авакян**

© National Library of Armenia

## ОБЩАЯ ХАРАКТЕРИСТИКА РАБОТЫ

### Актуальность работы

Внутриматочная Левоноргестрел-Рилизинг система (ЛНГ-РС) Мирена (далее Мирена) в настоящее время успешно используется для лечения менометроррагий, гиперплазии эндометрия и аденомиоза (Bayer, 2007; Abdel-Aleem H., d'Arcangues C., Vogelsong K., Gülmezoglu A.M., 2007; Beatty M.N., Blumenthal P.D., 2009; Gemzell-Danielsson K., Schellschmidt I., Apter D., 2012). В настоящее время более 17 млн. женщин в мире являются носительницами ЛНГ-РС. Так же, как и в случае других внутриматочных контрацептивов (ВМК), при применении Мирены возможны осложнения, возникшие в момент введения, в процессе контрацепции и отсроченные – после извлечения ВМК. К наиболее частым осложнениям применения ВМК относят экспульсию, пенетрацию частей ВМК и воспалительные заболевания органов малого таза (Schiesser M., Lapaire O., et al., 2004; Thonneau P., Almont T., et al., 2006; Weissmann-Brenner A., Lerner A., Peleg D., 2007; Westhoff C., 2007; Tepper N.K., Steenland M.W., Gaffield M.E., et al., 2013). Экспульсия Мирены, как правило, происходит при менструации в первые 3 месяца после введения. Симптомы частичной или полной экспульсии включают кровотечения и боли, хотя дислокации или экспульсии ВМК могут не иметь каких- либо клинических проявлений. По данным Speroff L., Darney P.D. (2011), Benacerraf B.R., Shipp T.D., Bromley B. (2009), Gemzell K. et al. (2011), частота экспульсий ЛНГ-РС в течение 5 лет составила – от 5,8% до 8,5% . Согласно же данным ВОЗ, экспульсии Мирены отмечены в 5% случаев против 30% при использовании инертных внутриматочных средств (ВМС) и 11,9% – медьсодержащих ВМС. Экспульсии Мирены, несмотря на более низкую их частоту по сравнению с другими внутриматочными контрацептивами, крайне нежелательны ввиду ее высокой стоимости.

В литературе имеются единичные сообщения, посвященные выявлению факторов риска экспульсии ЛНГ-РС Мирена, в которых предпринята попытка соотнесения вероятности экспульсии и длины полости матки, количества родов, наличия фибромиом, возраста пациенток и уровня гемоглобина, причем, по данным авторов, ни один из этих факторов не являлся фактором риска экспульсии (Kung F., 2011;Aoun J., 2014).

С развитием ультразвуковых технологий в клиническую практику внедряются методы исследования, позволяющие осуществлять не только раннюю и точную диагностику, но и прогнозировать те или иные осложнения. Трехмерная трансвагинальная эхография является высокоинформативным методом в диагностике патологии полости матки (Benacerraf B.R., Shipp T.D., Bromley B. 2009; Exacoustos C., Brienza L., Di Giovanni A. et al., 2011; Marchi N.M., Castro S., Hidalgo M.M., et al., 2012).



© National Library of Armenia

Исследование полости матки с помощью трехмерной эхографии позволяет выявлять ее анатомические особенности и деформации, недоступные для визуализации при проведении двухмерной эхографии, что может быть полезным при изучении причин осложнений внутриматочной контрацепции

В связи с этим, актуальным является выявление факторов риска экспульсии ЛНГ-РС Мирена с целью более тщательного отбора пациентов для лечения с ее применением.

**Целью настоящего исследования** явилась разработка эхографических критериев прогнозирования осложнений, в том числе, экспульсии и дислокации, при применении внутриматочной ЛНГ-РС Мирена в терапевтических целях путем оценки формы и размеров полости матки при трехмерной реконструкции полости матки в коронарном сечении.

Для достижения поставленной цели были определены следующие **задачи:**

1. Представить возможности объемной эхографии в оценке ультразвуковой картины виртуальной полости матки при трехмерной ее реконструкции в коронарном сечении, перед введением ЛНГ-РС Мирена.
2. Провести сравнительную характеристику количественных параметров оценки виртуальной полости матки при трехмерной сонографии (длина полости, расстояние между трубными углами, площадь полости матки) у женщин-носительниц и у пациенток с произошедшей экспульсией или дислокацией ЛНГ-РС Мирена при изучаемых нозологиях.
3. Оценить диагностическую ценность объемной эхографии в выявлении факторов риска осложнений при применении ЛНГ-РС Мирена. Определить пороговые значения (cut-off) количественных параметров виртуальной полости матки при трехмерной сонографии, могущих служить предикторами экспульсии.
4. Установить патогномоничные ультразвуковые диагностические критерии, позволяющие прогнозировать риск осложнений при применении внутриматочной ЛНГ-РС Мирена.

**Научная новизна**

В работе впервые на достаточном клиническом материале разработаны новые критерии анализа эхографических изображений, а также количественные параметры наиболее информативных ультразвуковых признаков виртуальной полости матки, могущие служить предикторами осложнений при терапевтическом применении внутриматочных Левоноргестрел-содержащих Рилизинг-систем, определена их прогностическая ценность.



© National Library of Armenia

Впервые оценена диагностическая и прогностическая значимость комлексного анализа качественных и количественных ультразвуковых данных о состоянии полости матки при ее изменениях, вызванных различными патологическими состояниями.

Обосновано, что для эффективной диагностики осложнений и предикции этих осложнений необходимо проводить оценку полости матки в строго коронарном сечении в режиме трехмерной волюметрической реконструкции (VCI plane). Впервые предложено расценивать выявляемые в заданных сечениях деформации полости матки и увеличение расстояния между трубными углами виртуальной полости матки, а также увеличение ее площади как патогномоничные в диагностике осложнений при терапевтическом применении Мирены, на основании чего разработаны новые рекомендации по выбору метода консервативной терапии при выявлении различных форм заболеваний.

**Практическая значимость**

Практическая значимость работы состоит в реализации стандартизованного усовершенствованного подхода к оценке эхографических маркеров осложнений при терапевтическом применении Левоноргестрел-содержащей Рилизинг-системы Мирена. Результаты проведенного исследования способствуют своевременно и с высокой точностью диагностировать возможность возникновения подобных осложнений, а высокая прогностическая значимость анализа количественных параметров эхографических изображений позволит с наибольшей достоверностью предопределять спектр возможных осложнений и отдавать предпочтение другим методам, что, в конечном итоге, приведет к повышению эффективности лечения таких патологий, как аденомиоз, железистая гиперплазия эндометртия, мено-метроррагии, получивших в настоящее время широкое распространение, и оптимизировать лечебную тактику при этих заболеваниях.

**Основные положения диссертации, выносимые на защиту**

1. Применение новых диагностических технологий, а именно: трехмерного ультразвука в реальном времени, а также мультиплоскостных режимов сканирования позволяет на качественно новом уровне отобразить особенности строения виртуальной полости матки при аденомиозе, гиперплазиях эндометрия и мено- метроррагиях и повысить достоверность диагностики этих патологических состояний.
2. Использование математической обработки ультразвукового изображения виртуальной полости матки матки в режиме VCI plane позволяет получить дополнительные количественные признаки, являющиеся предикторами осложнений при терапевтическом применении ЛНГ-РС Мирена.



© National Library of Armenia

**Личное участие автора в получении научных результатов**

Автор непосредственно участвовал во всех этапах процесса исследовательской работы, непосредственно участвовал в сборе первичной информации, проводил ультразвуковые исследования и дальнейший анализ сохраненных объемов, а также статистический анализ полученных данных.

**Апробация диссертационной работы**

Обсуждение диссертации состоялось на заседании Ученого совета Республиканского института репродуктовного здоровья, перинатологии, акушерства и гинекологии.

Основные положения диссертации доложены на X (Ереван, июнь 2016 г.) и XI (Ереван, июнь 2017 г.) ежегодной конференции Армянской ассоциации репродуктивной медицины; 17 World Congress on Gynecological Endocrinology, March 2016, Firenze, Italy; 26th World Congress on Ultrasound in Obstetrics and Gynecology, September 2016, Rome, Italy; 27th World Congress on Ultrasound in Obstetrics and Gynecology, September 2017, Vienna, Austria), The professional meetings. Ultrasound in Obstetrics and Gynecology, December 2017, Kiev, Ukraine.

**Внедрение результатов.**

Разработанные критерии внедрены в практику работы гинекологических отделений МЦ «НАИРИ», МЦ «ЭРЕБУНИ», отделения реконструктивной и эндоскопической гинекологии МЦ «АРАМЯНЦ», поликлинического отделения Республиканского института репродуктивного здоровья, перинатологии, акушерства и гинекологии, а также 8 и 17 поликлиник г. Еревана.

**Публикации**

По теме диссертации опубликовано 7 научных работ.

**Структура и объем диссертации**

Диссертация изложена на 104 страницах компьютерного текста и состоит из введения, обзора литературы, описания материалов и методов исследования, клинической характеристики, результатов исследования, обсуждения полученных результатов, выводов, практических рекомендаций и указателя литературы, содержащего 125 источников. Содержание работы иллюстрировано 30 рисунками, включающими 51 эхограмму и 16 таблицами.



© National Library of Armenia

## СОДЕРЖАНИЕ ДИССЕРТАЦИОННОЙ РАБОТЫ

### Материал и методы исследования

В исследование включены 170 пациенток, которым которым в 2010-2015 гг. была введена внутриматочная левоноргестрел-рилизинг система (ЛНГ-РС) Мирена (рис.1).

Из них *I клиническую группу* составили 104 пациентки в возрасте от 26 до 52 лет, которым после проведения трехмерного УЗ исследования в терапевтических целях введена Мирена.

*Вторую клиническую группу* составили 20 пациенток с уже произошедшими экспульсиями или дислокациями ЛНГ-РС Мирена, которым она была введена в других медицинских центрах и которые были направлены для дополнительного обследования в обозначенный выше временной промежуток с целью выявления причины экспульсии.

Пациентки этой группы были направлены на трехмерное трансвагинальное исследование при появлении жалоб на тянущие боли внизу живота и при увеличении менструальной кровопотери, которые позволяли заподозрить дистопию или экспульсию системы, или сразу после ее экспульсии.

В каждой из групп были выделены подгруппы в зависимости от нозологии. Подгруппу 1 *первой клинической группы* составили 33 (31,7 %) женщины, которым ЛНГ-РС Мирена была введена с целью лечения тяжелых анемизирующих менометроррагий, во 2-ой подгруппе 36 (34,7%) пациенткам ЛНГ-РС Мирена введена с целью лечения аденомиоза и в 3-ей подгруппе она введена 35 (33,6%) женщинам с рецидивирующей гиперплазией эндометрия, выявленной при трансвагинальной эхографии и подтвержденной при гистологическом исследовании соскобов эндометрия. Соответственно, во II клинической группе подгруппу 1 составили 10 пациенток с менометроррагией, подгруппу 2 – 5 пациенток с аденомиозом, подгруппу 3 – 2 пациентки с гиперплазиями. У остальных 3-х пациенток выявлены синехии.

В исследование не включены пациентки с миоматозными узлами диаметром более 30 мм, а также все пациентки с противопоказаниями, изложенными в официальной инструкции по применению ЛНГ-РС Мирена.

*Группу сравнения* составили 26 пациенток (с метроррагиями - 8, с аденомиозом - 10, с гиперплазиями эндометрия - 8), которым Мирена была введена при отсутствии эхографических критериев предикции экспульсий, определенных в процессе выполнения в данной работе ретроспективного исследования.

*Группу контроля* составили 20 женщин в возрасте от 26 до 44 лет с интактной маткой, которым Мирена была введена с целью контрацепции.



© National Library of Armenia

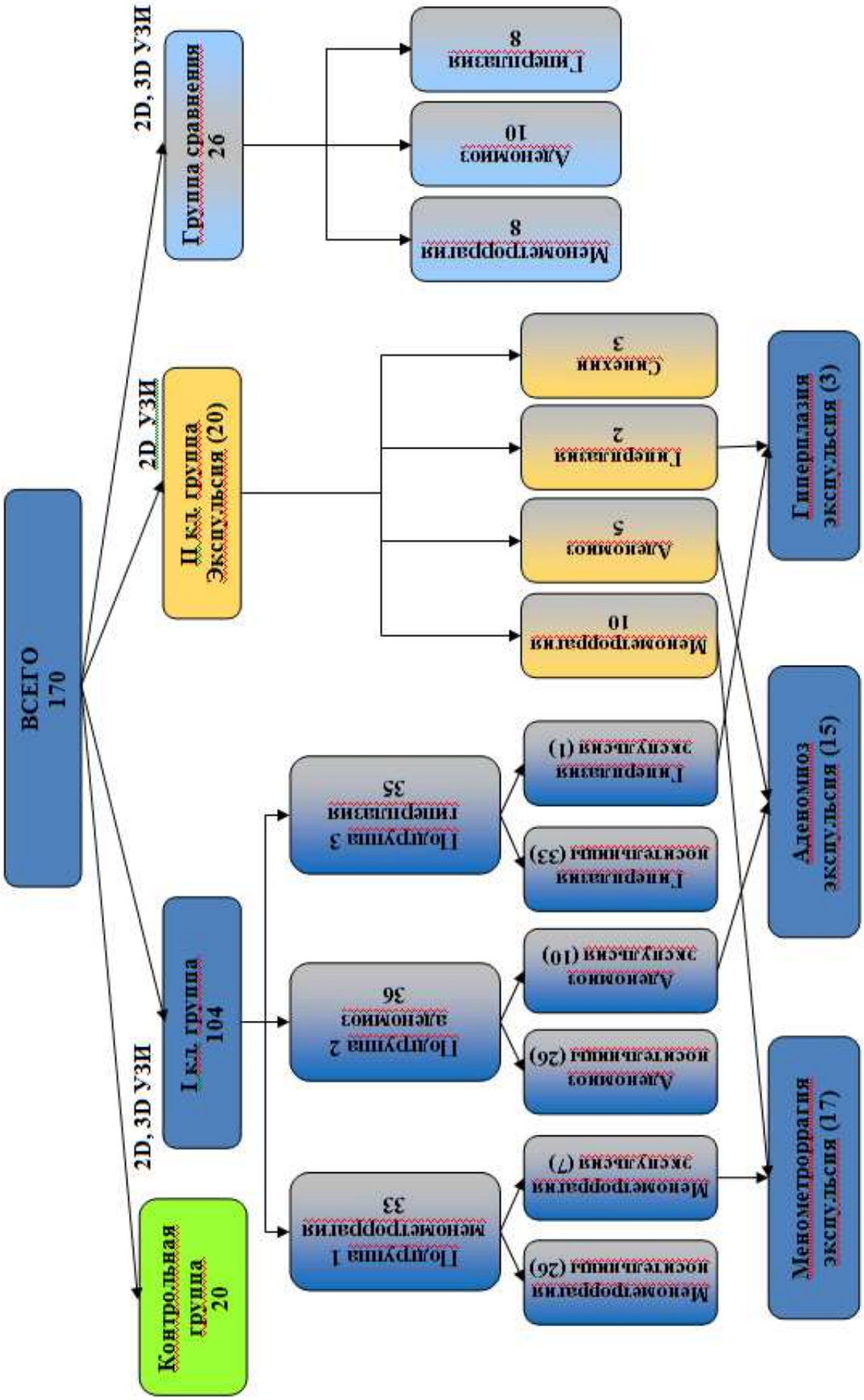


**Рис. 1. Клинические группы**



© National Library of Armenia

Первая и вторая клинические группы составили ретроспективную часть исследования, а группа сравнения – проспективную.

Из 104 женщин I группы, которым была введена Мирена, у 18 (17,3%) в различные сроки после введения произошла экспульсия: через 1 нед. – у 2; 1 мес. – у 3; 3 мес. – у 6; 6 мес. – у 5; 1 год – у 2. У 1 пациентки с гиперплазией ЛНГ-РС Мирена была удалена в связи с выраженным болевым синдромом.

У пациенток II группы экспульсии произошли в различные сроки (от 1 недели до 1 года после введения Мирены): через 1 нед. – у 3; 1 мес. – у 9; 3 мес. – у 5; 6 мес. – у 2 ; 1 год – у 1 (рис.2).

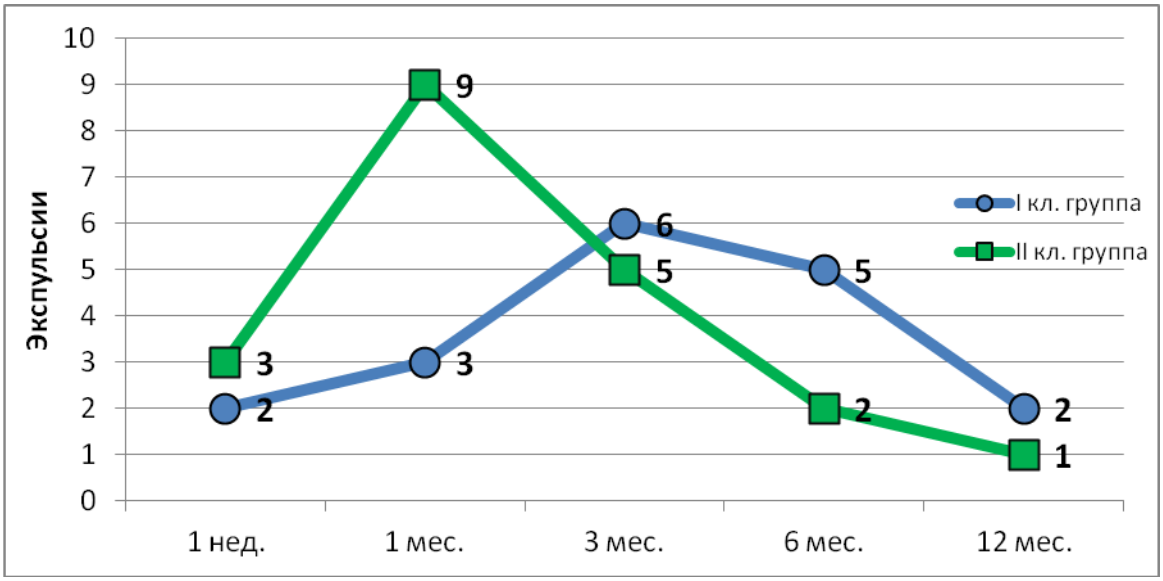


**Рис.2.** Количество и сроки произошедших экспульсий в I и II клинических группах

Экспульсии не произошло ни у одной женщины из группы сравнения, которым ЛНГ-РС Мирена введена при отсутствии выявленных нами УЗ признаков - предикторов экспульсии и группы контроля (при нормальных параметрах виртуальной полости матки).

В соответствии с поставленными задачами проводилось общее клиническое обследование больных с изучением преморбидного фона, наследственности, перенесенных заболеваний, особенностей менструальной и репродуктивной функции, клинических проявлений основного заболевания. Клиническое исследование, проведенное всем пациенткам, включало сбор жалоб, анамнеза, оценку объективного статуса, влагалищное исследование.

Комплекс дополнительных диагностических мероприятий включал:

1) цитологическое исследование мазков с поверхности шейки матки;
2) кольпоскопию;
3) диагностические выскабливания полости матки, в том числе повторные;



© National Library of Armenia

4) гистологическое исследование соскобов эндометрия, полученные при пайпель-биопсии или выскабливании полости матки;
5) гистероскопию;
6) трансвагинальное ультразвуковое сканирование с применением 2D и 3D методов и в режиме цветного и энергетического допплера.
7) УЗИ молочных желез, в старшей возрастной группе дополнительно – маммография.

Перед введением системы Мирена всем пациенткам произведена эхография в двумерном и трехмерном режимах с реконструкцией полости матки в коронарном сечении в режиме VCI plane с томографическими срезами от 2 до 10 мм и с использованием опции OmniView в мультипланарном режиме.

Исследование проводилось с помощью ультразвуковых сканеров Voluson E8 BT 12 и Voluson 730 Expert BT 08 (GE Healthcare Ultrasound, USA) с трансабдоминальным конвексным датчиком частотой 3,5 МГц и трансвагинальным волюметрическим датчиком GE RIC 5-9 MHz 3D/4D GE Healthcare Ultrasound в режимах серой шкалы, цветового допплеровского картирования (ЦДК); были использованы также основные функции 3D/4D эхографии: поверхностный режим, мультипланарный, мультиплоскостной, их сочетание, а также трехмерная волюметрическая рекострукция сосудистого русла зоны интереса.

*Оцена изображения в режиме серой шкалы* проводилась по общепринятой методике (В.Н.Демидов с соавт., 1997). Определялись локализация, форма, размеры, тип эхоструктуры образований малого таза. При осмотре яичников, помимо биометрии, отражались признаки функциональной активности (состояние фолликулярного аппарата, наличие желтого тела), а также наличие патологических структур. При измерении тела матки отмечалась асимметрия в толщине стенок, наличие очаговых образований и артефактов с указанием их количества, локализации, размеров, контуров, особенностей эхоструктуры; оценивались контуры, передне-задний размер, эхоструктура эндометрия.

Всем пациенткам ультразвуковое исследование матки проводилось на 17-22 дни менструального цикла, либо при поступлении в стационар в связи с метроррагией. В связи с нарушением менструальной функции у части пациенток не представлялось возможным уточнить фазу МЦ. В обязательном порядке использовались как трансабдоминальная, так и трансвагинальная эхография.

Регистрацию эхографических изображений производили на жесткий диск прибора в виде цифровых изображений в 2-х мерном режиме, фотографий и видеофайлов в 3D/4D режиме, объемных видеофайлов.

Измерялись: расстояние между трубными углами виртуальной полости матки, площадь полости матки путем автоматического вычисления, заложенного в



© National Library of Armenia

программном обеспечении УЗ сканера; оценивалась форма полости матки, определялся характер деформации полости.

Все измерения выполнялись трижды. В исследование включались результаты с максимальным значением.

В дальнейшем контрольные ультразвуковые исследования проводились через 1 нед., 1 мес. , 3 мес., 6 и 12 мес. после введения ЛНГ-РС Мирена, а также при появлении жалоб (боли, обильные менструации).

Статистическая обработка данных исследования производилась стандартными методами с помощью пакета прикладных программ по статистике SPSS и Microsoft Excel. Определялись описательные характеристики: среднее (M) и стандартное отклонение (SD), минимальное – максимальное значения, равенство дисперсий выборок. Достоверность различий определялась с помощью t-критерия Стьюдента и критерия $\chi 2$ с поправкой Йейтса.

Различие между средними значениями считалось достоверным при $P<0,05$.

Для определения прогностической значимости различных параметров рассчитывались чувствительность и специфичность, точность, положительная прогностическая ценность теста, отрицательная прогностическая ценность теста, коэффициенты правдоподобия (LR+, LR-), отражающих информативность каждого критерия, по следующей методике: чувствительность=a/(a+c), специфичность= d/(b+d), положительная прогностическая ценность теста (PPV) = a/(a+b), отрицательная прогностическая ценность теста (NPV) =d/(c+d), где: a - количество истиннположительных результатов исследования; b - количество ложноположительных результатов исследования; c - количество ложноотрицательных результатов исследования; d - количество истинноотрицательных результатов исследования (Потосян А.А., 2005).

## РЕЗУЛЬТАТЫ ИССЛЕДОВАНИЯ И ИХ ОБСУЖДЕНИЕ

Терапевтические эффекты проявились уже в течение первых месяцев *носительства* ЛНГ-РС Мирена. Значительное ослабление болевых ощущений к концу 3 месяца в I группе отмечалось у 54% пациенток (у 27 из 50) и в группе сравнения у 52,9% (9 из 17). К концу 6 месяца в подгруппе пациенток носительниц ЛНГ-РС Мирена с аденомиозом I клинической группы исчезновение симптомов дисменореи отмечалось у 85% (17 из 20) у 87,5% (7 из 8) больных группы сравнения.

Объем и длительность менструальных кровотечений у пациенток с менометроррагией (34) постепенно сокращались уже с первого месяца у (13) пациенток (38,2%). Через три месяца после введения ЛНГ-РС Мирена средняя продолжительность менструальноподобного кровотечения составила 3,7±0,8 дня у



© National Library of Armenia

(21) пациенток (55,9%), через полгода – 2,5±0,7 дня у (34) больных (70,6%).

Воспалительных заболеваний матки и придатков в период наблюдения не было констатировано ни у пациенток I и II клинических групп, ни в группах контроля и сравнения.

Несмотря на то, что исследователи разных стран в последние годы стали активно изучать возможность диагностики патологии матки при трехмерной ее реконструкции в коронарной плоскости, данные литературы относительно конфигурации виртуальной полости матки и нормативных значений ее площади в норме и при различных патологических состояниях единичны, ввиду чего нами впервые предложено для большей объективности оценки величины полости матки с целью прогнозирования возможных осложнений при введении ЛНГ-ВС определение поперечного размера ее виртуальной полости в области трубных углов (L) и площади полости матки (S). Считаем важным отметить, что для получения достоверных результатов при реконструкции полости матки в коронарном сечении при 3D исследовании необходимо добиваться обязательного одновременного получения в одной плоскости сканирования изображения трубных углов, полости матки и верхнего отдела цервикального канала, чего мы неукоснительно придерживались в своих исследованиях (рис. 3).

Следующим этапом исследования стало проведение сравнительного анализа количественных характеристик площади полости матки в коронарной плоскости как между клиническими группами, так и в подгруппах между нозологическими формами заболевания, а также описание особенностей сонографических изображений виртуальной полости матки, характерных для каждой из нозологий.

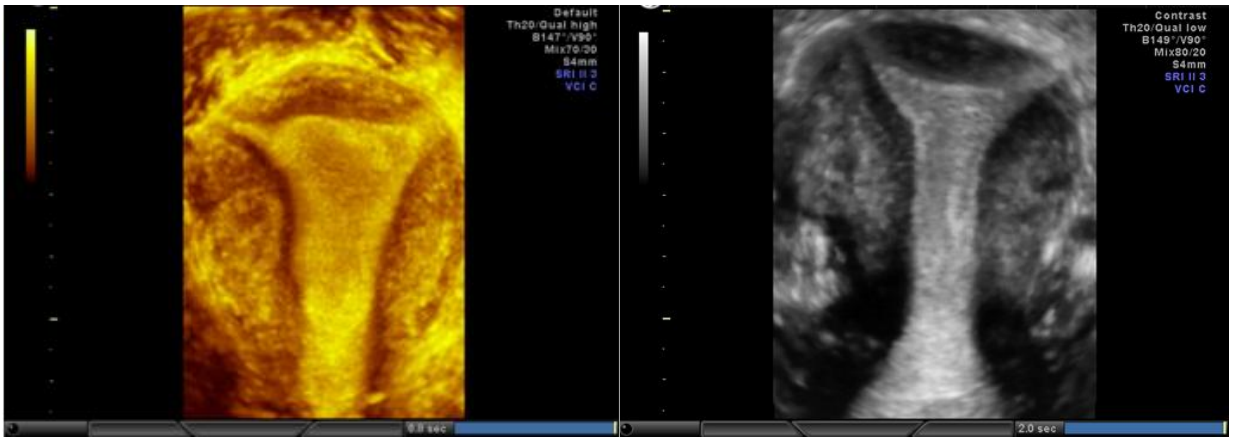


**Рис. 3.** Трехмерная реконструкция полости матки в коронарном сечении

Сонографическая картина при трехмерной реконструкции полости матки у обсуждаемых пациенток отличалась большой вариабельностью.



© National Library of Armenia

При интактной матке у 20 женщин группы контроля отмечалась правильная треугольная форма полости матки (рис. 4) с расстоянием между трубными углами 3,56±0,38 см (от 2,98 см до 4,27 см), длиной полости 4,43±0,67 см (от 3,32 см до 5,94 см) и виртуальной площадью полости 6,81±1,15 см$^2$ (от 4,50 см$^2$ до 8,66 см$^2$).

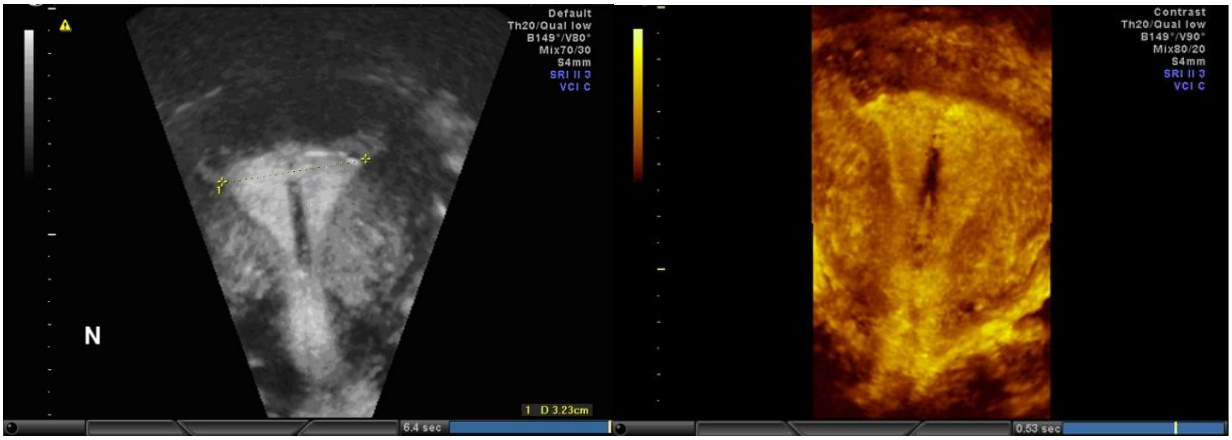


**Рис. 4.** Трёхмерная реконструкция интактной полости матки с правильным расположением Мирены (группа контроля)

У 33 женщин I клинической группы с менометроррагиями (носительницы ЛНГ-РС Мирена и с произошедшей экспульсией) средняя площадь полости матки составила 8,19±2,07 см$^2$ (5,08–13,62 см$^2$). Средняя площадь полости матки у пациенток-носительниц ЛНГ-РС Мирена этой клинической подгруппы составила 7,51±0,96 см$^2$ (от 5,26 см$^2$ до 8,73 см$^2$). У 7 (21,2%) пациенток I клинической группы с менометроррагиями с произошедшими экспульсиями площадь полости матки в среднем составляла 10,72±3,09см$^2$ (5,08–13,62 см$^2$), что достоверно отличалось от средних значений площади полости матки как пациенток-носительниц ЛНГ-РС Мирена этой подгруппы (P<0,001), так и пациенток контрольной группы (P<0,001). Из 3 пациенток с произошедшими экспульсиями и невыраженной деформацией полости матки вследствие перенесенной ранее консервативной миомэктомии и гистероскопических вмешательств только у одной площадь полости превышала 9 см$^2$. У 36 женщин I клинической группы с аденомиозом (носительницы ЛНГ-РС Мирена и с произошедшей экспульсией) средняя площадь полости матки составила 8,76 ± 2,51 см$^2$ (5,24–16,12 см$^2$).

Из них экспульсия произошла у 10 (27,8%) пациенток с этой нозологией (55,6% от всех (18) экспульсий в I клинической группе). Площадь полости матки у них составляла в среднем 11,35±3,52 см$^2$ (5,24–16,12 см$^2$) . Эти же параметры полости матки отмечались при дислокациях ЛНГ-РС Мирена (рис. 5).



© National Library of Armenia

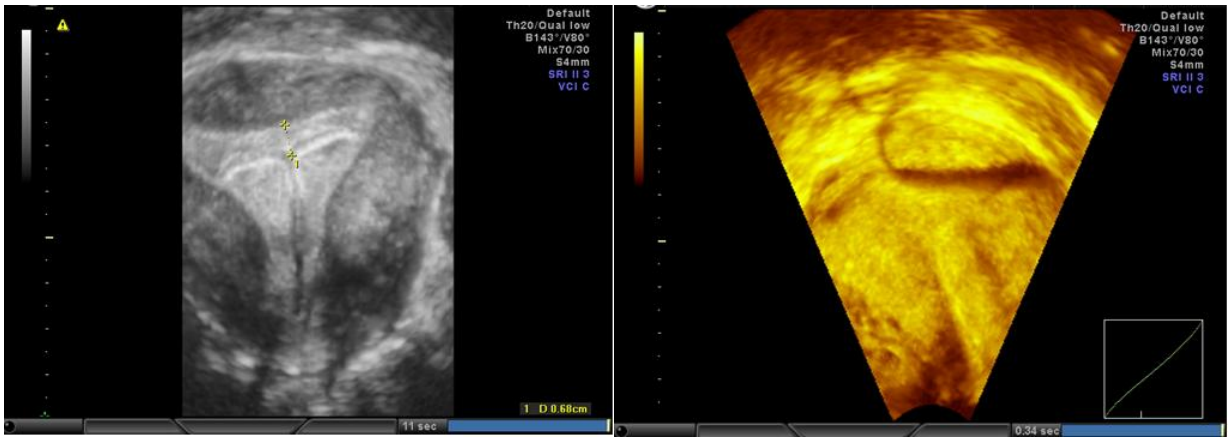


**Рис 5.** Дислокация ЛНГ-РС Мирена

У этих же пациенток отмечалось наибольшее количество деформаций полости матки (60%) вследствие локальных утолщений миометрия, индуцированных аденомиотическим его поражением (очаговая или узловая форма) (рис.6), из них у 3 площадь полости превышала 9 см$^2$.

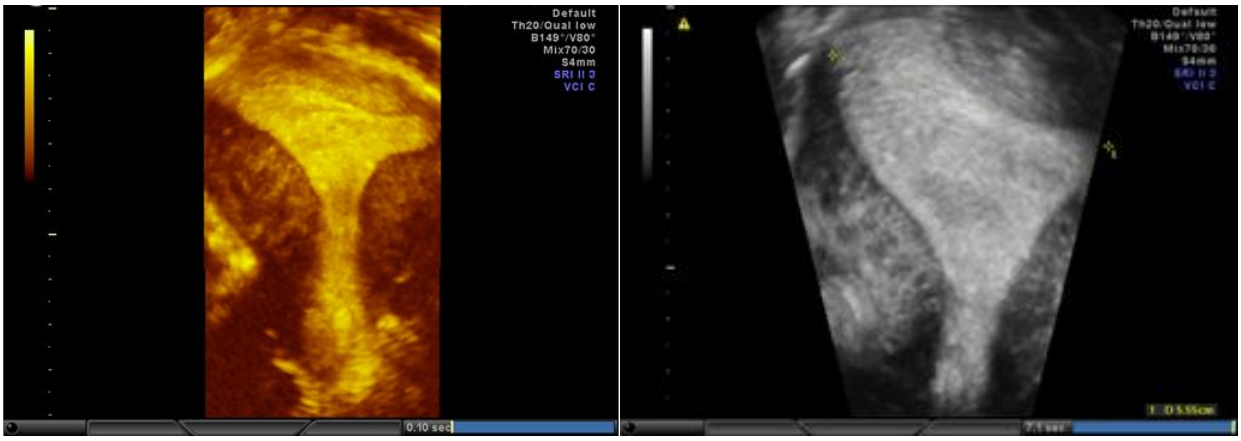


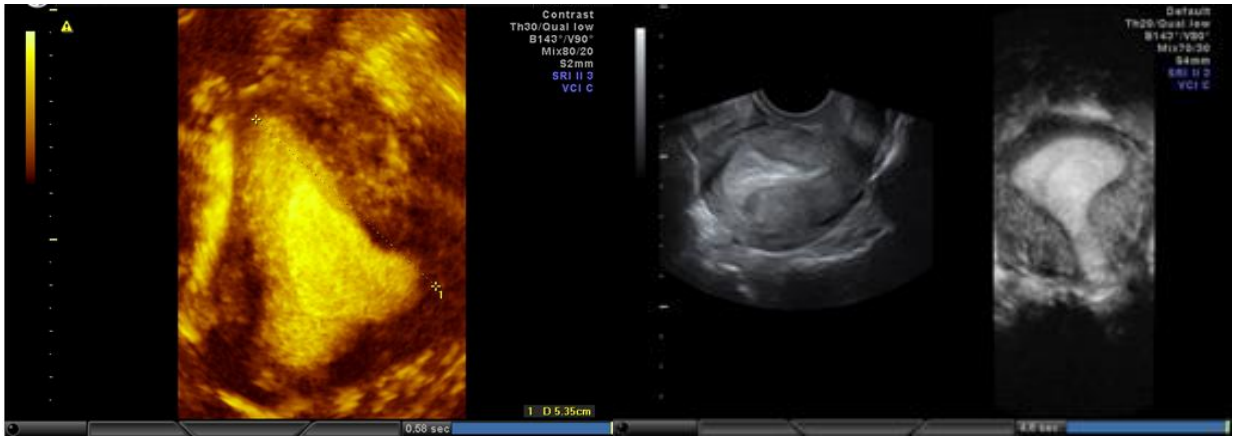


**Рис.6.** Деформации полости матки при аденомиозе II-III степени; площадь полости матки >9 см $^2$

Средняя площадь полости матки у пациенток-носительниц ЛНГ-РС Мирена этой подгруппы составила 7,77±0,83 см$^2$ (от 5,51 см$^2$ до 9,34 см$^2$), что достоверно



© National Library of Armenia

отличалось от величины площади полости матки пациенток контрольной группы ($p<0,01$).

У 4-х пациенток форма площади полости матки приближалась к правильной, но величина площади полости превышала 9 см$^2$ (рис. 7).

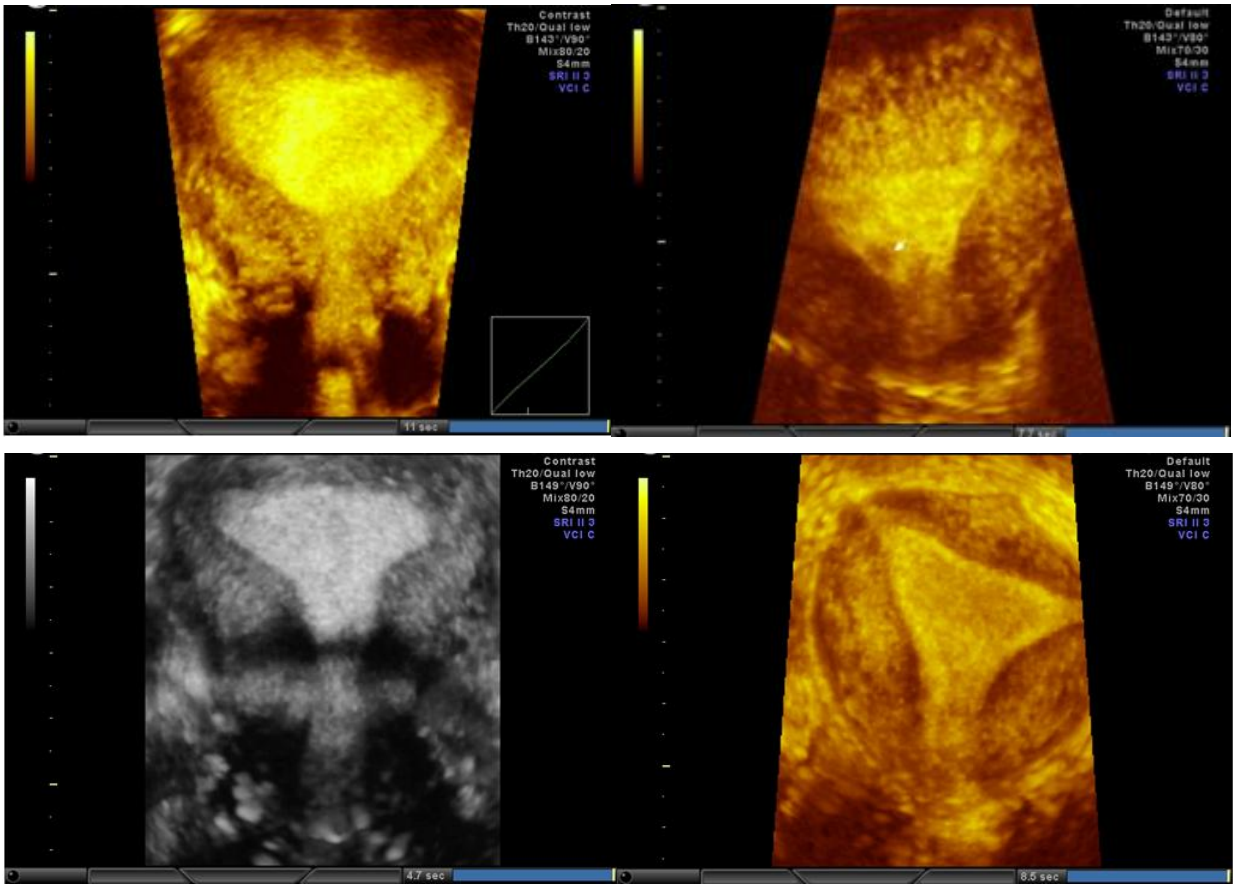


**Рис. 7.** Экспульсия при правильной форме площади полости матки, аденомиоз II-III степени, площадь полости матки >9 см $^2$

Следует также отметить, что у 65,6 % пациенток с аденомиозом II – III степени распространения отмечалась латеральная ротация тела матки относительно продольной плоскости сканирования, что значительно затрудняло получение изображения виртуальной полости матки в коронарном сечении. С подобной же проблемой мы столкнулись при наличии ретроцервикального эндометриоза, верифицированного при лапароскопии, когда отмечалась фронтальная ротация матки относительно сагиттальной плоскости сканирования со смещением дна матки кзади.

И, наконец, из 35 пациенток I клинической группы с рецидивирующей гиперплазией эндометрия) у 33 (носительницы) виртуальная полость матки имела правильную треугольную форму (рис.8).



© National Library of Armenia

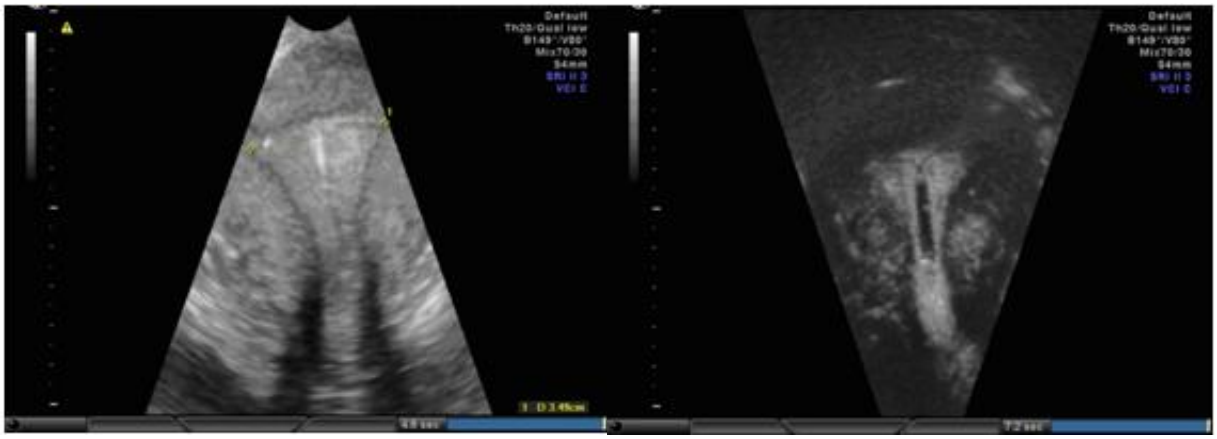

**Рис. 8.** Трёхмерная реконструкция полости матки с правильным расположением Мирены при гиперплазии

У 1 пациентки из этой подгруппы ЛНГ-РС Мирена была удалена в первые дни в связи с выраженным болевым синдромом. При этом при реконструкции полости матки было обнаружено, что расстояние между трубными углами полости матки у нее составляло 0,9 см (рис. 9).

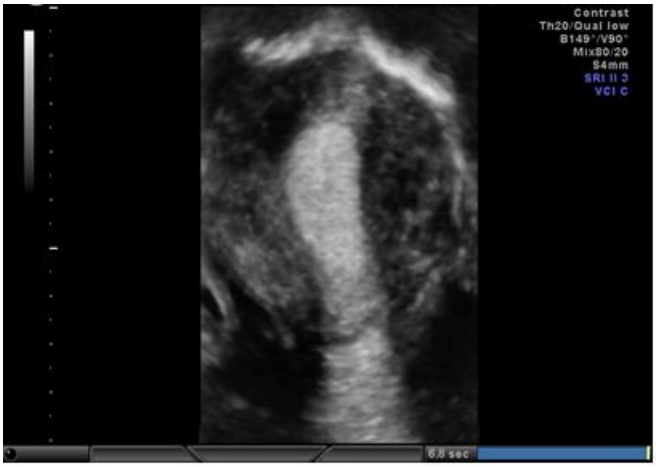


**Рис. 9.** Полость матки у пациентки с рецидивирующей гиперплазией эндометрия и произошедшей экспульсией ЛНГ-РС Мирена (L = 0,9 см)

Площадь полости у пациенток с гиперплазией эндометрия (n=34) составляла в среднем 6,94±0,71см$^2$ (5,78–8,52 см$^2$), а расстояние между трубными углами 3,54±0,36 см (2,34 – 4,24 см). Экспульсия произошла также у одной пациентки с расстоянием между трубными углами 2,34 см (рис. 10). У 33 пациенток – носительниц ЛНГ-РС Мирена с гиперплазиями эндометрия среднее значение площади полости матки достоверно не отличалось от такового у пациенток контрольной группы (P>0,5).



© National Library of Armenia

**Рис. 10.** Полость матки у пациентки с рецидивирующей гиперплазией эндометрия и произошедшей дислокацией (в дальнейшем – экспульсией) ЛНГ-РС Мирена (L = 2,34 см)

Таким образом, в данной клинической подгруппе отмечался минимальный процент экспульсий - 2,9% (у 1 из 34), что составляет 5,6 % от всех (18) экспульсий в основной группе.

При рассмотрении 10 пациенток из II клинической группы с менометроррагиями с уже произошедшими экспульсиями установлено, что средняя площадь полости матки у них составила 9,17±2,78 см$^2$ (от 6,22 см$^2$ до 16,22 см$^2$), расстояние между трубными углами 4,38±0,68 см (3,45 – 6,14 см).

У 5 женщин из этой же клинической группы с аденомиозом средняя площадь полости матки составила 10,27±2,32 см$^2$ (от 7,12 см$^2$ до 12,54 см$^2$), расстояние между трубными углами – 4,23±0,67 см (3,45 – 5,12 см).

У 70% пациенток (14 из 20) II клинической группы отмечались выраженные деформации полости, вероятно, послужившие причиной экспульсий (рис. 11).

При этом при определении величины площади полости матки и расстояния между трубными углами у пациенок с деформацией и увеличением площади были получены следующие результаты:

- при деформации полости матки у пациенток II клинической группы средняя площадь полости матки составила 7,46±0,86 см$^2$ (от 6,22 см$^2$ до 8,92 см$^2$), расстояние между трубными углами – 4,03±0,41 см (3,45 – 4,92 см);
- при увеличенной (>9 см$^2$) площади полости матки среднее значение площади полости матки составила 12,32±2,22 см$^2$ (от 9,98 см$^2$ до 16,22 см$^2$), расстояние между трубными углами – 5,01±0,65 см (4,37 – 6,14 см).



© National Library of Armenia

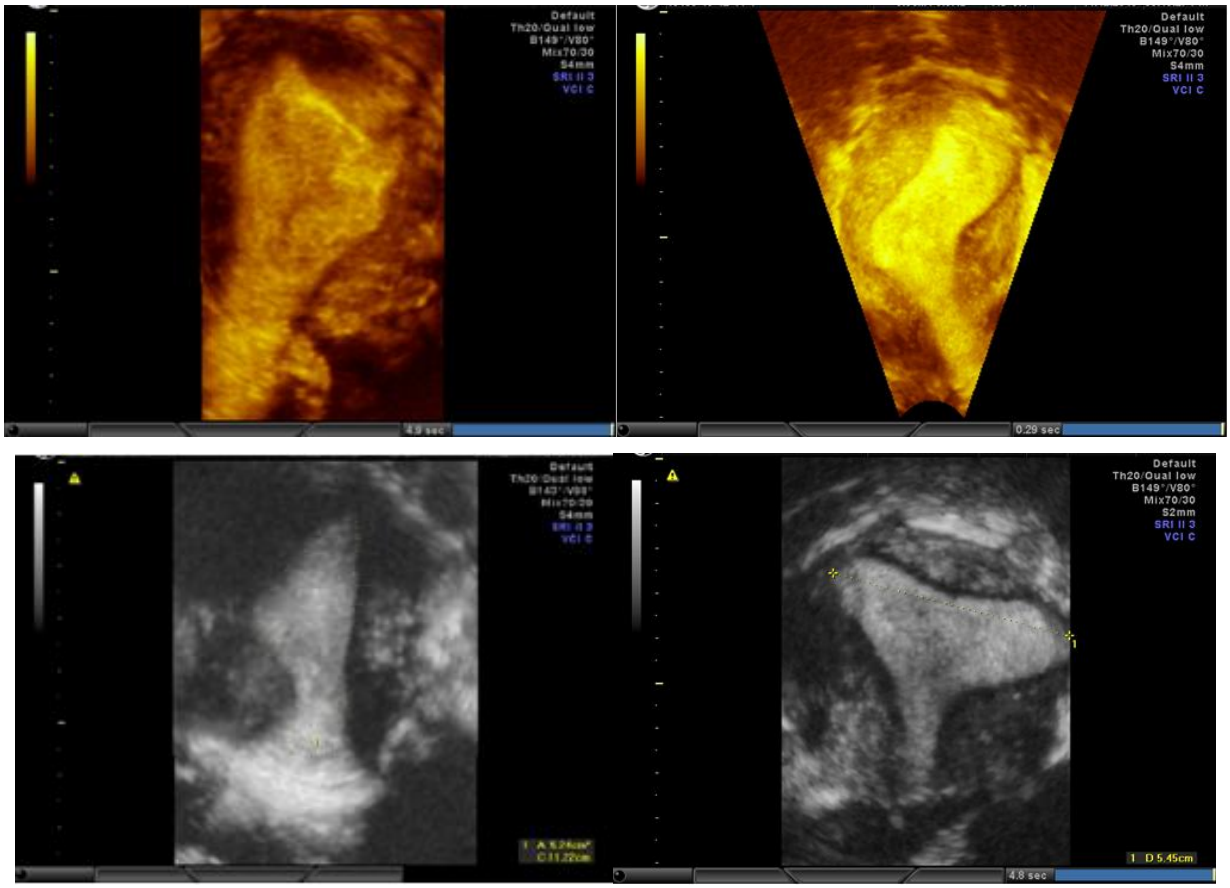

**Рис. 11.** Деформация полости матки у пациенток с произошедшими экспульсиями

При оценке с использованием критерия $\chi^2$ с поправкой Йейтса отмечается достоверность различий по наличию признаков «ширина полости матки в области трубных углов более 4,5 см», «площадь полости матки более 9,0 см$^2$» у пациенток с экспульсией ЛНГ-РС Мирена (n = 38) и пациенток носительниц (n = 105) при P<0,001 и по наличию признака «деформация полости матки» при P<0,001.

Чувствительность этих признаков «ширина полости матки в области трубных углов более 4,5 см» и «площадь полости матки более 9,0 см$^2$» в прогнозировании экспульсии – 47,4%, специфичность – 98,1%, PPV = 90%, NPV = 84%, LR+ = 24,9, LR- = 0,5, точность – 84,6% (истинно положительные результаты – 18, ложноотрицательные – 20, истинно отрицательные – 103, ложноположительные – 2), чувствительность признака «деформации полости матки» в прогнозировании экспульсии – 63,2%, специфичность – 97,1%, PPV = 89%, NPV = 88%, LR+ = 22,1, LR- = 0,4, точность – 88,1% (истинно положительные результаты 24, ложно-отрицательные – 14, истинно отрицательные – 102, ложноположительные – 3).

Мы обобщили полученные количественные значения ультразвуковых характеристик виртуальной полости матки: площади полости, ее длины, а также поперечного размера в области трубных углов у пациенток I, II клинических групп (носительниц ЛНГ-РС Мирена и с произошедшей экспульсией) и группы контроля для сравнительного анализа полученных результатов (рис. 12, 13,14, табл.1).



© National Library of Armenia

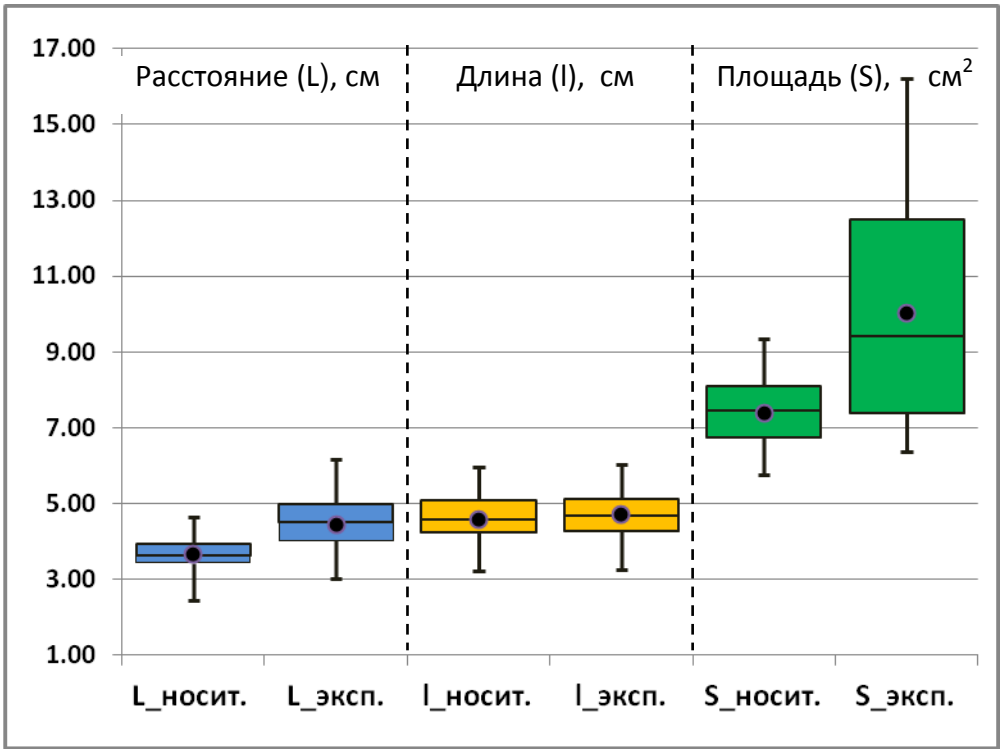


**Рис. 12.** Характеристика количественных параметров виртуальной площади полости матки пациенток носительниц ЛНГ-РС Мирена и при ее экспульсии

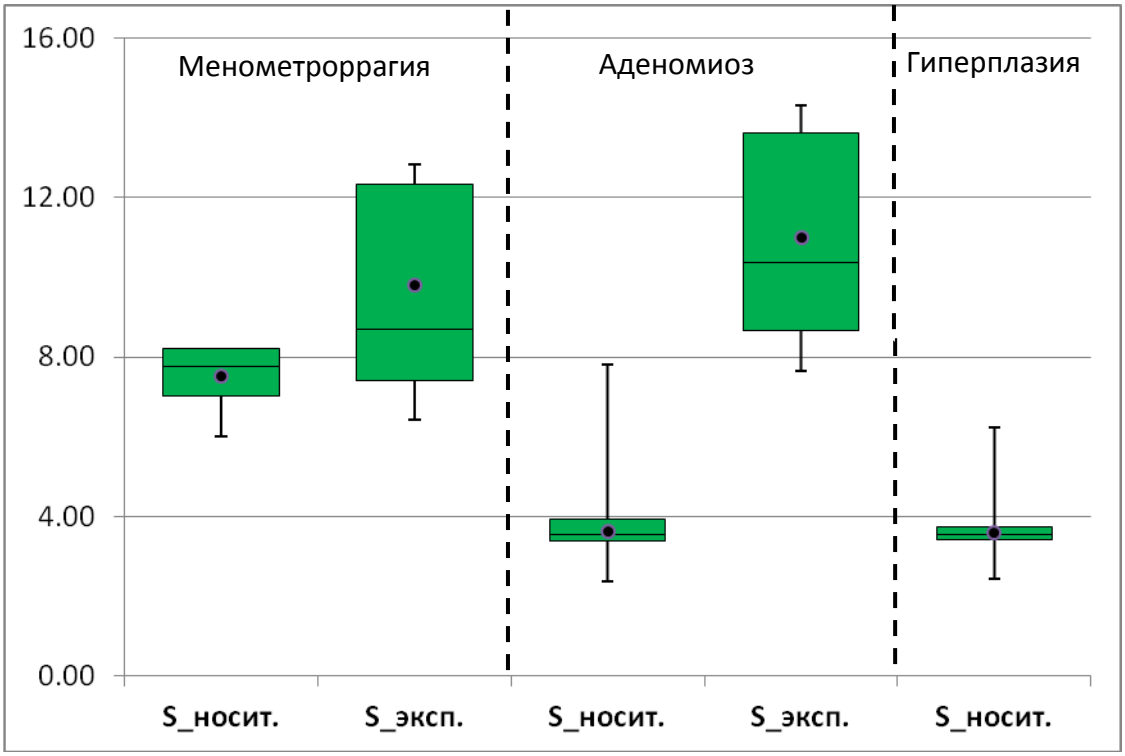


**Рис. 13**. Графическое представление количественных характеристик виртуальной площади полости матки (S, см$^2$) в зависимости от нозологии



© National Library of Armenia

*Таблица 1.*

Ультразвуковая характеристика полости матки у обследованных пациенток

| Показатели | I клин. группа | | II клин. группа Экспульсия (n = 20) | Группа сравнения (n = 26) |
|---|---|---|---|---|
| | Экспульсия, дистопия (n = 18) | Носительницы (n = 85) | | |
| Деформация полости матки при трехмерной эхографии | 10 (55,6%) | 3 (3,5%) | 14 (70%) | – |
| Площадь полости матки при трехмерной эхографии >9,0 см$^2$ в целом | 12 (66,7%) | 2 (2,4%) | 6 (30%) | – |
| Площадь полости матки при трехмерной эхографии >9,0 см$^2$ при менометроррагии | 5 (27,8%) | – | 3 (15%) | – |
| Площадь полости матки при трехмерной эхографии >9,0 см$^2$ при аденомиозе | 7 (70%) | 2 (2,4%) | 3 (15%) | – |
| Ширина полости матки при трехмерной эхографии >4,5 см в целом | 12 (66,7%) | 2 (2,4%) | 6 (30%) | – |
| Ширина полости матки при трехмерной эхографии >4,5 см при менометроррагии | 5 (27,8%) | – | 3 | – |
| Ширина полости матки при трехмерной эхографии >4,5 см при аденомиозе | 7 (70%) | 2 (2,4%) | 3 | – |

*Примечание:* У 3 носительниц ЛНГ-РС Мирена, отнесенных в группу деформаций, отмечалась невыраженная асимметрия полости; в 2 случаях при расстоянии между трубными углами >4,5 см отмечалась незначительная дислокация ВМС. В контрольной группе (n = 20) также не отмечалось дефпрмаций и увеличения площади полости матки.

Как видно из рис. 12, длина полости матки во всех трех подгруппах как у женщин носительниц ЛНГ-РС Мирена так и с произошедшими экспульсиями



© National Library of Armenia

достоверно не различалась (P>0,05), в то время как площадь полости матки в случаях экспульсий без деформации, независимо от нозологии, превышала 9 см$^2$, та же закономерность отмечалась при сравнении расстояния между трубными углами: в случаях экспульсий оно превышало 4,5 см. Фактически, можно считать доказанным, что причинами экспульсий в обсуждаемых случаях является не нозологическая форма заболевания, а параметры виртуальной площади полости матки, что расходится с мнением некоторых авторов.

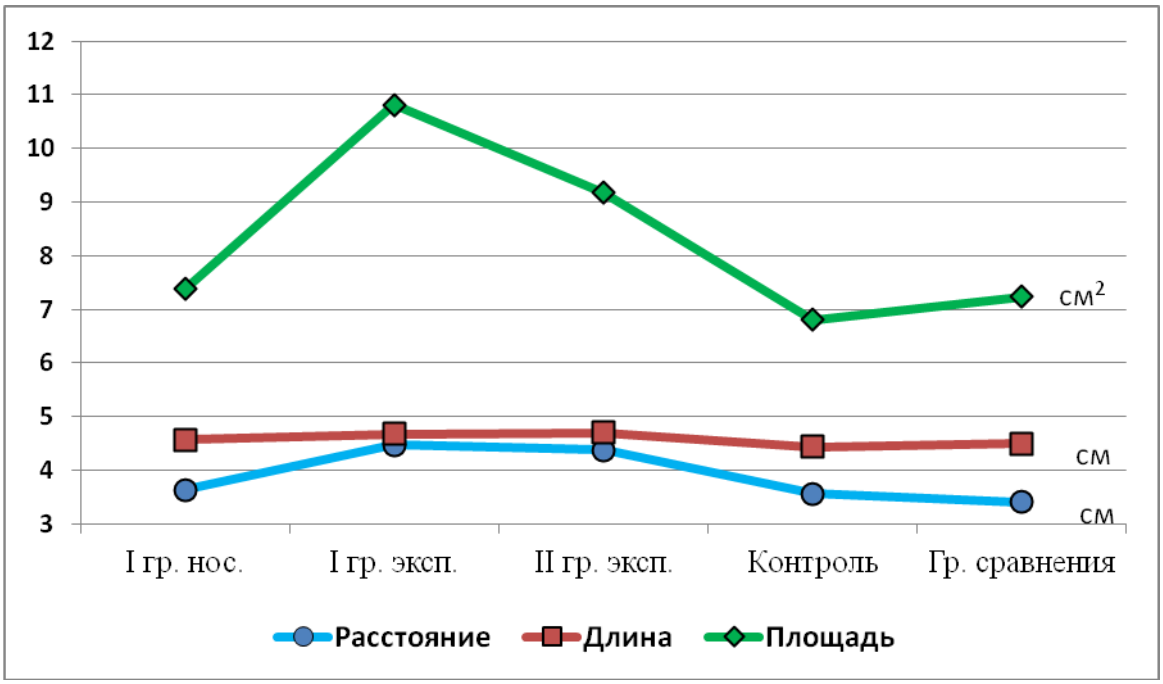


**Рис. 14.** Сравнительная диаграмма количественных характеристик (средние значения) всех клинических групп

При сравнении возраста пациенток в момент введения ЛНГ-РС Мирена, числа предшествующих естественных родов или кесаревых сечений, наличия в анамнезе первичного или вторичного бесплодия или воспалительных заболеваний органов малого таза, было установлено, что ни по одному из этих параметров не было выявлено достоверных различий между клиническими группами, и таким образом, ни один из этих параметров не мог являться причиной экспульсии ЛНГ-РС Мирена.

Как уже было отмечено, экспульсий не произошло ни у одной пациентки группы сравнения (однородной по нозологическому составу с основной группой), которым ЛНГ-РС Мирена была введена с учетом отсутствия установленных нами факторов риска экспульсии.

Отсутствие экспульсий или дислокаций ЛНГ-РС Мирена у пациенток группы сравнения на протяжении более чем годового периода наблюдения, еще раз подтверждает диагностическую и предиктивную значимость установленных нами УЗ признаков риска экспульсии ЛНГ-РС Мирена.



© National Library of Armenia

## ВЫВОДЫ

1. Трехмерная эхография предоставляет новые диагностические возможности в выявлении факторов риска осложнений при применении ЛНГ-РС Мирена, реализация которых возможна при строгом соблюдении методики получения данных и их интерпретации.
2. При количественной оценке ультразвуковых признаков, полученных при трехмерной реконструкции полости матки в коронарной плоскости, высокую точность показали признаки: «ширина полости матки в области трубных углов более 4,5 см» и «площадь полости матки более 9,0 см$^2$», а также признак «деформация полости матки». Описанные ультразвуковые признаки ввиду их чувствительности и высокой специфичности позволяют признать их предиктивными в прогнозировании риска экспульсии ЛНГ-РС Мирена.
3. Полученные в результате исследования результаты могут быть использованы для преклинической эхографической диагностики осложнений ЛНГ-РС Мирена, *а также обосновывания выбора других методов консервативной терапии указанных выше патологических состояний*.

## ПРАКТИЧЕСКИЕ РЕКОМЕНДАЦИИ

1. Женщин с аденомиозом, менометроррагиями и рецидивирующими гиперплазиями эндометрия целесообразно направлять на трехмерную трансвагинальную сонографию с целью уточнения диагноза и оптимизации выбора метода лечения.
2. Перед введением ЛНГ-РС Мирена, особенно при ее применении в терапевтических целях, в обязательном порядке проводить трехмерную трансвагинальную сонографию с реконструкцией полости матки в коронарной плоскости для выявления разработанных в данной работе ультразвуковых признаков риска осложнений и экспульсий.
3. При выявлении деформаций полости матки и разработанных нами ультразвуковых признаков, целесообразно воздержаться от применения ЛНГ-РС Мирена ввиду высокого риска ее экспульсии или дислокации и отдать предпочтение другим методам лечения.



© National Library of Armenia

## Список работ, опубликованных по теме диссертации


1. **Овсепян Л.С.** Современные воззрения на терапевтические аспекты применения Левоноргестрел содержащей внутриматочной системы (ЛНГ-ВМС). Обзор литературы. Медицинский Вестник Эребуни, Ереван, 2016, 1, с. 38-45.
2. **Овсепян Л.С., Тохунц К.А.** К вопросу о современном состоянии ультразвуковой диагностики осложнений, связанных с применением Внутриматочных Левоноргестрел-рилизинг систем. Обзор литературы. «Մանկաբարձություն, գինեկոլոգիա և նեոնատալոգիա» գիտա-գործ. հանդես, Երևան, 2016, հ. 10, N2, էջ 56-60.
3. **Tokhunts K., Hovsepyan L.** Can Three-Dimentional Ultrasound Predict Risk of Mirena expulsion? Giornale Italiano Di Obstetricia E Ginecologia, Volume XXXVIII Gennaio-Febbraio 2016, p.216- 219.
4. **Овсепян Л.С.** Осложнения при терапевтическом применении внутриматочной ЛНГ-РС Мирена: зависят ли они от нозологической формы заболевания? Вопросы теоретической и клинической медицины, Ереван, 2016, 4(107), с. 51- 54.
5. **Тохунц К.А., Овсепян Л.С., Абгарян Н.Б**. Возможности трехмерной сонографии в предикции осложнений при терапевтическом применении внутриматочной левоноргестрел-рилизинг системы Мирена. Медицинский Вестник Эребуни, Ереван, 2016, 3, с.31- 39.
6. **Tokhunts K., Hovsepyan L., Khudaverdyan A., Abgaryan N.** Sonographic features of uterine cavity in patients with congenital adrenocortical dysfunction. Ultrasound in Obstetrics &Gynecology. Abstracts of the 26th World Congress on Ultrasound in O&G, 24-28 September 2016, Rome, Italy, p.129.
7. **Tokhunts K., Khudaverdyan A., Hovsepyan L.** Combination of use of dienogest with LNG IUD Mirena, Ultrasound in Obstetrics and Gynecology Abstracts of 27th World Congress on Ultrasound in O&G, 16-19 September 2017, Vienna, Austria, p.126.


## ԱՄՓՈՓՈՒՄ

## ԵՌԱՉԱՓ ՍՈՆՈԳՐԱՖԻԱՅԻ ԴԵՐԸ ՄԻՐԵՆԱ ԼԵՎՈՆՈՐԳԵՍՏՐԵԼ-ՌԻԼԻԶԻՆԳ ՆԵՐԱՐԳԱՆԴԱՅԻՆ ՀԱՄԱԿԱՐԳԻ ՎՏԱՐՄԱՆ ՌԻՍԿԻ ԿԱՆԽԱՏԵՍՄԱՆ ԳՈՐԾՈՒՄ


**Լ.Ս.Հովսեփյան**



Հաշվի առնելով ներկայումս ապացուցված հորմոն պարունակող ներարգանդային համակարգերի (ՆԱՀ), այդ թվում լևոնորգեստրել-ռիլիզինգ համակարգի Միրենա (հետագայում Միրենա) բարձր թերապևտիկ արդյունավետությունը և դրանց լայն կիրառումը, ակնհայտ է դառնում վերջիններիս





© National Library of Armenia

օգտագործման դեպքում բարդությունների կանխորոշման հուսալի մեթոդների մշակման անհրաժեշտությունը:

ՆԱՀ-ի կիրառման առավել հաճախ հանդիպող բարդություններն են՝ վտարումը և տեղաշարժը: Չնայած նրան, որ Միրենայի հակաբեղմնավորման նպատակով կիրառման դեպքում գրանցվել են ավելի քիչ վտարման դեպքեր՝ ի համեմատ այլ ներարգանդային հակաբեղմնավորիչների (5% – 30%), վերջինիս վտարումները, հաշվի առնելով նրա բարձր արժեքը, խիստ անցանկալի են:

Ուլտրաձայնային տեխնոլոգիաների զարգացման զուգընթաց վերջին տարիներին կլինիկական պրակտիկայում ներդրվել են այնպիսի հետազոտման մեթոդներ, որոնք հնարավորություն են տալիս կատարել ոչ միայն վաղ և ճշգրիտ ախտորոշում, այլ նաև կանխատեսել այս կամ այն բարդությունները: Այդ մեթոդներից է եռաչափ տրանսվագինալ ուլտրաձայնային հետազոտությունը (3D ՈՒՁՀ), որը հնարավորություն է տալիս հայտնաբերել արգանդի խոռոչի անատոմիական առանձնահատկությունները, դեֆորմացիաները, որոնք հասանելի չեն երկչափ հետազոտության:

Ռետրոսպեկտիվ հետազոտության արդյունքում մանրակրկիտ ուսումնասիրվել են 3 կլինիկական խմբերի տվյալները: I կլինիկական խմբում ներառվել են 104 պացիենտներ, որոնց 3D ՈՒՁՀ-ից հետո թերապևտիկ նպատակով տեղադրվել է Միրենա: II կլինիկական խմբում ներառվել են 20 պացիենտներ Միրենայի տարբեր ժամանակահատվածներում կայացած վտարումով, այս խմբի կանանց Միրենա տեղադրվել է նույնպես թերապևտիկ նպատակով այլ կլինիկական հաստատություններում 2D (երկչափ) ՈՒՁՀ-ից հետո: Հսկիչ խմբում ներառվել են 20 պացիենտներ, որոնց Միրենա տեղադրվել է հակաբեղմնավորման նպատակով: Պրոսպեկտիվ հետազոտության մեջ ներառվել են համեմատական խմբի 26 պացիենտներ, որոնք ընտրվել են Միրենայի տեղադրման նպատակով նախապես չունենալով մեր կողմից որոշված վտարման ռիսկի չափորոշիչներ:

ՆԱՀ-ի վտարման ռիսկի գործոնների գնահատման համար նպատակահարմար ենք համարել արգանդի խոռոչի կորոնար հատույթի մանրակրկիտ ուսումնասիրությունը, որը հնարավորություն է տվել կատարել անհրաժեշտ չափումներ և



© National Library of Armenia

ստացված արդյունքների հետագա վիճակագրական վերլուծություն՝ դրանց շեմային արժեքները որոշելու համար: Այդ նպատակով առաջարկված է որոշել վիրտուալ խոռոչի լայնական չափը արգանդափողերի անկյունների մակարդակին (L) և խոռոչի մակերեսը (S): Կատարված հետազոտության արդյունքում հայտնաբերվել է, որ այն կանանց մոտ, ում տարբեր ախտաբանության (մենոմետրոռագիա, ադենոմիոզ, էնդոմետրիումի կրկնվող հիպերպլազիա) բուժման նպատակով տեղադրվել է Միրենա, վտարման և տեղաշարժի հավանականությունը բարձր է եղել արգանդի խոռոչի դեֆորմացիայի, L > 4,5 սմ և S > 9 սմ$^2$ դեպքում:

Ստացված արդյունքները հաստատվել են նաև համեմատական խմբի կանաց տվյալների ուսումնասիրմամբ: Այդ կանանց մոտ չի դիտվել ՆԱՀ-ի վտարում կամ տեղաշարժում ամբողջ հետազոտության ընթացքում, իսկ արգանդի խոռոչի քանակական չափանիշները համապատասխանել են մեր հետազոտության արդյունքում առաջադրված շեմային արժեքներին (L < 4,5 սմ, S < 9 սմ$^2$, եռանկյունաձև խոռոչը՝ առանց դեֆորմացիաների):

Այսպիսով, մեր կողմից ստացված արդյունքները վկայում են եռաչափ ուլտրաձայնային հետազոտությամբ ստացված չափանիշների կանխորոշիչ նշանակության մասին և հնարավորություն են տալիս վերջիններիս կիրառումը բուժման նպատակով ՆԱՀ Միրենա տեղադրվելու դեպքում նախնական հետազոտությունների շրջանակում:

## SUMMARY

## THE ROLE OF THREE-DIMENSIONAL SONOGRAPHY IN PREDICTING THE RISK OF EXPULSION OF LEVONORGESTREL RELEASING INTRAUTERINE SYSTEM MIRENA

**L. Hovsepyan**

In view of the currently proven high therapeutic efficacy of hormone-containing intrauterine systems (IUS), including Levonorgestrel releasing Intrauterine System Mirena (further to be referred to as Mirena) and the increased frequency of their use, the need to develop reliable methods for prediction of complications in the selection of treatment with their use becomes evident.



© National Library of Armenia

The most frequent complications of IUS use are expulsions and dislocations of intrauterine devices, and although a lower incidence of Mirena expulsions is noted compared with other intrauterine contraceptives when used for contraception (5% -30%), expulsion of the latter, in view of its high cost, is highly undesirable.

With the development of ultrasonic technologies in recent years, research methods have been introduced into clinical practice that allow not only early and accurate diagnostics to be performed, but also to predict certain complications. These methods include three-dimensional transvaginal echography (3D Ultrasound), which makes it possible to identify anatomical features and deformations of the cavity, that are not available for visualization in two-dimensional echography.

In the course of the retrospective study data obtained from 3 clinical groups was thoroughly analyzed. I clinical group included 104 patients to whom Mirena IUS was administered for therapeutic purposes after 3D ultrasound. II clinical group included 20 patients with expulsions occurred at various times after the insertion of Mirena, which was inserted to women of this group with therapeutic purposes in other clinics after 2D ultrasound. The control group contained 20 patients to whom Mirena was inserted as a contraception. A prospective study included 26 patients of the comparison group who were selected for the purpose of introducing Mirena in the absence of predictors of expulsion risk.

In order to establish the risk factors for the expulsion of the IUS, we considered it logical and legitimate to carefully study the coronary section of the uterus cavity as close to the parameters of the actual uterine cavity as possible, with the possibility of performing its measurements and further statistical analysis of the results obtained to determine their threshold values. For this purpose, the size of the virtual cavity in the area of the tube angles (L) and the area of the uterine cavity (S).

As a result of the study, it was found that in women to whom, for the purpose of treating various gynecological pathologies (menometrorrhagia, adenomyothe probability of expulsion or dislocation was high associated with deformities of the uterine cavity, at $L > 4{,}5$ cm and $S > 9$ cm$^2$.

The data obtained by us are also confirmed by the results of monitoring the patients of comparison group. None of them showed neither expulsion nor dislocation of the IUD during the whole period of observation and the quantitative parameters of the uterine cavity corresponded to the thresholds established by results of our study ($L < 4{,}5$ cm, $S < 9$ cm$^2$, triangular shape of the cavity at absence of deformations).

Thus, the data obtained by us evidences the prognostic significance of indicators obtained by 3D ultrasound and makes it possible use the former for treatment in case of insertion of Mirena IUS at preliminary examination period.



© National Library of Armenia

© National Library of Armenia